CHARITÉ
UNIVERSITÄTSMEDIZIN BERLIN
ZAHNMEDIZIN

CharitéCentrum für Zahn-, Mund- und Kieferheilkunde

Falldokumentation

Zur Erlangung des Titels DG PARO-Spezialistin für Parodontologie®

Dr. Daniela Hoedke, MSc

Zahnärztin

Abteilung für Parodontologie, Oralmedizin und Oralchirurgie

Department of Periodontology, Oral Medicine, and Oral Surgery

Direktor: Univ.-Prof. Dr. Henrik Dommisch

CharitéCentrum für Zahn-, Mund- und Kieferheilkunde

Charité – Universitätsmedizin Berlin

Aßmannshauserstraße 4-6

14197 Berlin

Inhaltsverzeichnis

Abkürzungsverzeichnis ..... **IV**

Generalisierte Parodontitis Stadium III, Grad B **1**

Einführung **1**

Hauptanliegen **1**

Übersicht über die durchgeführten Behandlungsmaßnahmen **2**

Anamnese **4**

Soziale Anamnese 4

Allgemeinmedizinische Anamnese 4

Familienanamnese parodontaler Erkrankungen 4

Zahnärztliche Anamnese 4

Parodontologische Anamnese 4

Schmerzanamnese 4

Anamnese modifizierbarer Risikofaktoren 4

Befunderhebung **4**

Extraoraler Befund 4

Intraoraler Befund 6

Dentaler Befund 6

Funktionsbefund 7

Röntgenbefund 8

Panoramaschichtaufnahme 8

Einzelbildstatus 10

Parodontale Befunde 13

Parodontaler Screening Index 13

Mundhygienestatus 13

Parodontaler Attachmentstatus 14

Dentale und parodontale Diagnosen **16**

Dentale Diagnose 16

Parodontale Diagnosen 16

Ätiologie **16**

Einzelzahnprognosen **17**

Synoptische Therapieplanung **18**

Therapie **20**

Systematische Parodontitistherapie 20

Systemische Phase der Parodontitistherapie 20

Antiinfektiöse Phase der Parodontitistherapie 20
Korrektive Phase der Parodontitistherapie 26
Unterstützende Parodontitistherapie 51
Parodontale Diagnose nach aktiver Parodontitistherapie 51
Epikrise und Prognose 52
Literatur 59

Abkürzungsverzeichnis

Abb.	Abbildung
b	Brückenglied
BGT	Bindegewebstransplantat
CPITN	Community Periodontal Index of Treatment Needs
f	fehlt
FST	freies Schleimhauttransplantat
ggf.	gegebenenfallss
k	Krone
kf	Kompositfüllung
m	Meter
mg	Milligramm
mm	Millimeter
mmHG	Millimeter Quecksilbersäule
nl	Nanoliter
PISA	periodontal inflamed surface area
SRP	scaling and root planing (subgingivales Debridement)
tk	Teilkrone
UPT	unterstützende Parodontitistherapie
Tab.	Tabelle
z.B.	zum Beispiel

Generalisierte Parodontitis Stadium III, Grad B

Einführung

Frau xxx stellte sich am 19.06.2015 im Alter von xx Jahren erstmalig in der Sprechstunde der Abteilung für Parodontologie und Synoptische Zahnmedizin der Charité – Universitätsmedizin Berlin vor. Sie wurde von ihrer Hauszahnärztin für die parodontale Behandlung überwiesen. Die Befunderhebung und synoptische Behandlungsplanung erfolgten am 19. und 26.06.2015. Die Aufklärung und Beratung der Patientin über Behandlungsmöglichkeiten und Therapiealternativen wurde am 30.07.2025 durchgeführt.

Die systematische Parodontitistherapie wurde am 30.07.2015 begonnen. Die antiinfektiöse Phase der systematischen Parodontitistherapie erfolgte im Zeitraum von 30.07.2015 bis 23.11.2015. Im Zeitraum von Februar bis November 2016 wurde die korrektive Phase der systematischen Parodontitistherapie durchgeführt. Das Behandlungsergebnis wurde am 13.03.2017 reevaluiert. Im ersten und vierten Quadranten erfolgte eine perioprothetische Neuversorgung. Frau xxx nimmt seitdem an der unterstützenden Parodontitistherapie teil.

Hauptanliegen

Die Patientin wünschte eine Parodontitistherapie mit dem Ziel, ihre Zähne möglichst lange erhalten zu können.

Übersicht über die durchgeführten Behandlungsmaßnahmen

Tab. 1: Übersicht über die durchgeführten Behandlungsmaßnahmen

Phase	Maßnahme	Datum
Diagnostik und Therapieplanung	• Vorstellung in der Spezialsprechstunde der Abteilung für Parodontologie und Synoptische Zahnmedizin der Charité – Universitätsmedizin Berlin mit dem Wunsch der Erhaltung ihrer Zähne • Erhebung der Anamnese • Erhebung des Parodontalen Screening Index • Erheben des dentalen Befundes • Erheben des parodontalen Attachmentstatus • Beurteilung der Panoramaschichtaufnahme (*alio loco*) und des Einzelbildstatus nach Rinne • Aufklärung über Behandlungsmöglichkeiten und Therapiealternativen	19.06.2015 26.06.2015 30.07.2015
Antiinfektiöse Phase der systematischen Parodontitistherapie	Stufe 1 der Parodontitistherapie • Erhebung des Mundhygienestatus • Mundhygieneinstruktion und -motivation • Professionelle mechanische Plaqueentfernung • Erstellung eines Protokolls für die Interdentalraumreinigung – Aushändigung an die Patientin • Mundhygienereinstruktion und -remotivation	30.07.2015 03.08.2015
	• Füllungstherapie an Zahn 23 d	18.08.2015
	• Endodontische Therapie der Zähne 16 (primäre Wurzelkanalbehandlung) und 17 (Revision)	02.11.2015 10.11.2015 23.11.2015
	Stufe 2 der Parodontitistherapie • Durchführung des subgingivalen Debridements kombiniert maschinell und manuell	24.08.2015 31.08.2015
	• Nachsorge nach subgingivalem Debridement • Anpassung des Protokolls für die Interdentalraumreinigung an die neuen interdentalen Verhältnisse	02.09.2015

	• Reevaluation der parodontalen Situation nach der antiinfektiösen Phase der Parodontitistherapie
	  ○ Erhebung des Mundhygienestatus
	  ○ Erhebung des parodontalen Attachmentstatus
	• Aufklärung über parodontalchirurgische Eingriffe in der korrektiven Phase der Parodontitistherapie
	• Weiterführende parodontale Therapie im Sinne einer unterstützenden Parodontitistherapie
	  ○ Reinstruktion und -remotivation der Mundhygiene
	  ○ Professionelle mechanische Plaqueentfernung
	  ○ Subgingivales Debridement von Stellen mit Sondierungstiefen = 4 mm und Vorhandensein einer Sondierungsblutung und Sondierungstiefen ≥ 5 mm
		06.11.2015

Korrektive Phase der systematischen	Stufe 3 der Parodontitistherapie • Resektiver parodontalchirurgischer Eingriff im I. Quadranten	09.02.2016

Parodontitis-therapie	○ Apikaler Verschiebelappen, modifizierter Widmanlappen und distale keilförmige Exzision mit Odontoplastik und Osteoplastik in *regio* 14-17	
	• Wund- und Nahtkontrolle im I. Quadranten	10.02.2016
	• Trepanation von Zahn 14 im Schmerzdienst (Fortführung der endodontischen Therapie am 24.04.2016 und 25.04.2016)	15.02.2016
	• Nahtentfernung im I. Quadranten	18.02.2016
	• Resektiver parodontalchirurgischer Eingriff im II. Quadranten ○ Apikaler Verschiebelappen, modifizierter Widmanlappen und keilförmige distale Exzision in *regio* 24-26	08.03.2016
	• Wund- und Nahtkontrolle im II. Quadranten	10.03.2026
	• Nahtentfernung im II. Quadranten	15.03.2016
	• Resektiver parodontalchirurgischer Eingriff im IV. Quadranten ○ Apikaler Verschiebelappen in *regio* 45-47	12.05.2016
	• Wund- und Nahtkontrolle im IV. Quadranten	13.05.2016
	• Nahtentfernung im IV. Quadranten	20.05.2016
	• Endodontische Therapie Zahn 46	01.08.2016
	• Endodontische Therapie Zahn 46	01.09.2016
	• Endodontische Therapie Zahn 47	16.10.2016
	• Wurzelresektion Zahn 46 (mesiale Wurzel)	21.10.2016
	• Nachsorge nach Wurzelresektion 46	24.10.2016
Perioprothetische Therapie	• Präparation der Zähne 14, 16 und 17	08.07.2016
	• Gerüsteinprobe der Vollkeramikbrücke von 14-17	19.07.2016
	• Eingliederung der Vollkeramikbrücke von 14-17	29.07.2016
	• Präparation der Zähne 45-47	30.01.2017
	• Einprobe der Krone auf Zahn 47 und der brückenprothetischen Versorgung von Zahn 45 auf den distalen Zahnanteil 46	13.03.2017
	• Einsetzen der Krone auf 47 und der brückenprothetischen Versorgung von Zahn 45 auf den distalen Zahnanteil 46	30.03.2017
Unterstützende Parodontitistherapie	Stufe 4 der Parodontitistherapie, die an jedem Termin folgende Inhalte umfasste: • Aktualisierung der Anamnese • Erhebung des Mundhygienestatus • Erhebung von Sondierungstiefen und -blutung (jede UPT) • Erhebung des Attachmentstatus 1 x jährlich • Mundhygienereinstruktion und -remotivation • Professionelle mechanische Plaqueentfernung • Subgingivales Debridement an Stellen mit Sondierungstiefen von 4 mm mit Sondierungsblutung und Sondierungstiefen ≥ 5 mm	26.07.2016 13.03.2017 23.05.2017 18.06.2018 08.10.2018 29.01.2019 14.05.2019 02.09.2019 02.06.2020 18.11.2020 18.02.2021

Anamnese

Soziale Anamnese

Frau xxx war zum Zeitpunkt der Erstvorstellung in der Abteilung für Parodontologie und Synoptische Zahnmedizin der Charité – Universitätsmedizin Berlin xxx Jahre alt und lebte in einer Partnerschaft.

Allgemeinmedizinische Anamnese

Frau xxx hatte einen medikamentös eingestellten Hypertonus (10 mg Enalapril / Tag, durchschnittlicher Blutdruck 120/80 mmHg). Zusätzlich nahm sie auf Empfehlung ihrer Gynäkologin zur Prophylaxe von Herzkreislauferkrankungen täglich 100 mg Acetylsalicylsäure zur Verdünnung der Blutkonsistenz ein.

Familienanamnese parodontaler Erkrankungen

Die Patientin berichtete, dass sie ihren Vater nur mit künstlichen Zähnen kannte.

Zahnärztliche Anamnese

Frau xxx befand sich in regelmäßiger zahnärztlicher Behandlung bei ihrer Hauszahnärztin. Diese hatte Frau xxx eine Überweisung für die Abteilung für Parodontologie und Synoptische Zahnmedizin der Charité – Universitätsmedizin Berlin zur parodontalen Behandlung ausgestellt.

Parodontologische Anamnese

Frau xxx hatte in den vergangenen Jahren Zahnwanderungen festgestellt. Sie verwendete für die Zahnreinigung eine elektrische Schallzahnbürste, Zahnseide und Zahnzwischenraumbürsten.

Schmerzanamnese

Frau xxx hatte keine Schmerzen im orofazialen Bereich.

Anamnese modifizierbarer Risikofaktoren

Frau xxx hatte 26 Jahre lang zwei Packungen Zigaretten pro Tag geraucht. Das entspricht einer Äquivalenzdosis von 52 Packungsjahren Nikotinabusus. Sie war seit 2014 Nichtraucherin.

Befunderhebung

Extraoraler Befund

Der extraorale Befund zeigte keine Auffälligkeiten.

Abb. 1: Intraoraler Fotostatus der Ausgangssituation (19.06.2015).

Intraoraler Befund

Die mukosale Auskleidung der Mundhöhle wies keine Auffälligkeiten auf, die auf entzündliche Veränderungen oder eine Mundschleimhauterkrankung hinwies (siehe Abb. 1).

Dentaler Befund

Die Patientin hatte ein konservierend und prothetisch insuffizient versorgtes, adultes Gebiss mit einer verkürzten Zahnreihe (siehe Abb. 2). Die dritten Molaren und die Zähne 27 und 41 fehlten, wobei im Unterkieferfrontzahnbereich ein Lückenschluss erfolgt war. Zahn 17 reagierte nicht auf den Kältetest. Im ersten Quadranten existierte eine keramisch verblendete Metallgerüstbrücke von Zahn 17 auf Zahn 14 zum Ersatz des fehlenden Zahnes 15. Diese wies eine für die Interdentalraumreinigung ungünstige Gestaltung auf, da die Verblendung auch in den zervikalen, gingivanahen Bereichen sehr massiv war. Die Zähne 12 und 22 waren mit Keramikkronen versorgt. Eine distale Kompositfüllung an Zahn 23 wies einen fehlenden Approximalkontakt zum Zahn 24 auf. Die Zähne 26, 27, 37-35 und 45 waren mit Goldrestaurationen versorgt (Inlays und Teilkronen). Die Goldteilkrone auf Zahn 45 zeigte Randimperfektionen. 46 und 47 waren mit vollkeramisch verblendeten Metallgerüstkronen versorgt. Der Perkussionstest an allen Zähnen zeigte keine Auffälligkeiten bei vertikaler und horizontaler Perkussion.

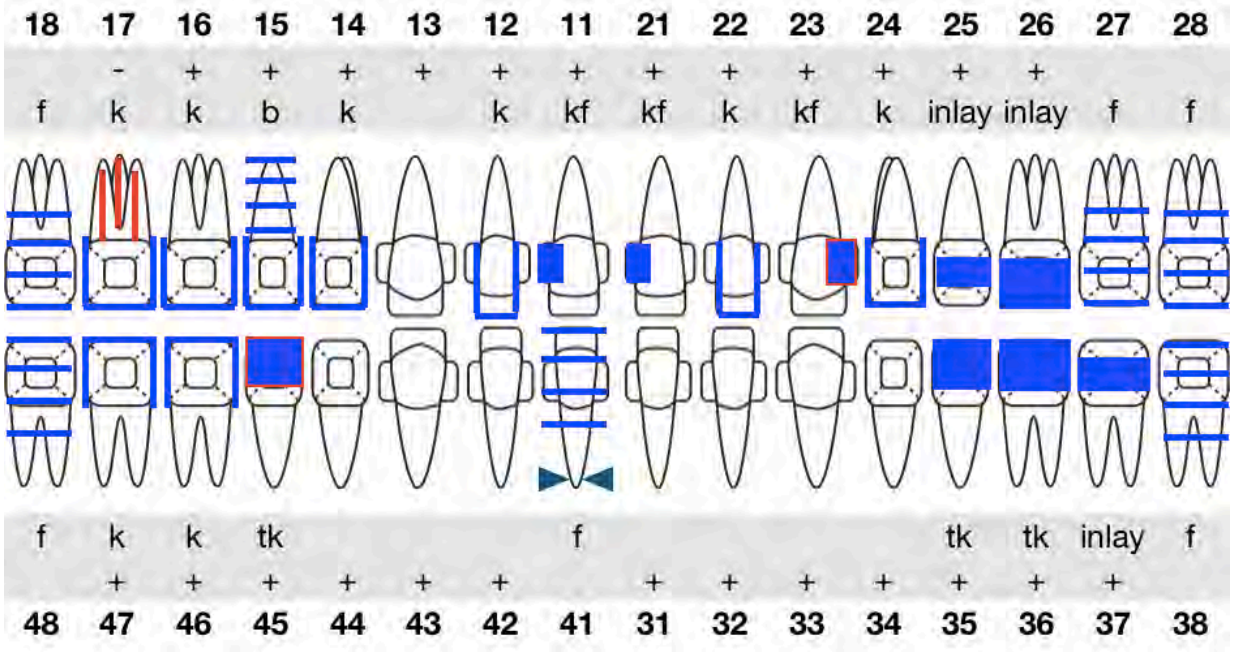

Abb. 2: Dentaler Befund der Ausgangssituation vom 19.06.2015.

Legende: +, positive Sensibilität; - negative Sensibilität; f, fehlt; k, Krone; b, Brückenglied; kf, Kompositfüllung; tk, Teilkrone

Funktionsbefund

Die Okklusion der Patientin zeigte eine Neutralverzahnung (Angle Klasse I). Vorkontakte waren nicht vorhanden. In der dynamischen Okklusion lag eine Front-Eckzahnführung vor. Horizontaler und vertikaler Überbiss betrugen je 6 mm und die Mittellinie des Unterkiefers war um 2 mm nach links verschoben. Kiefergelenksgeräusche wurden nicht festgestellt.

Röntgenbefund

Panoramaschichtaufnahme

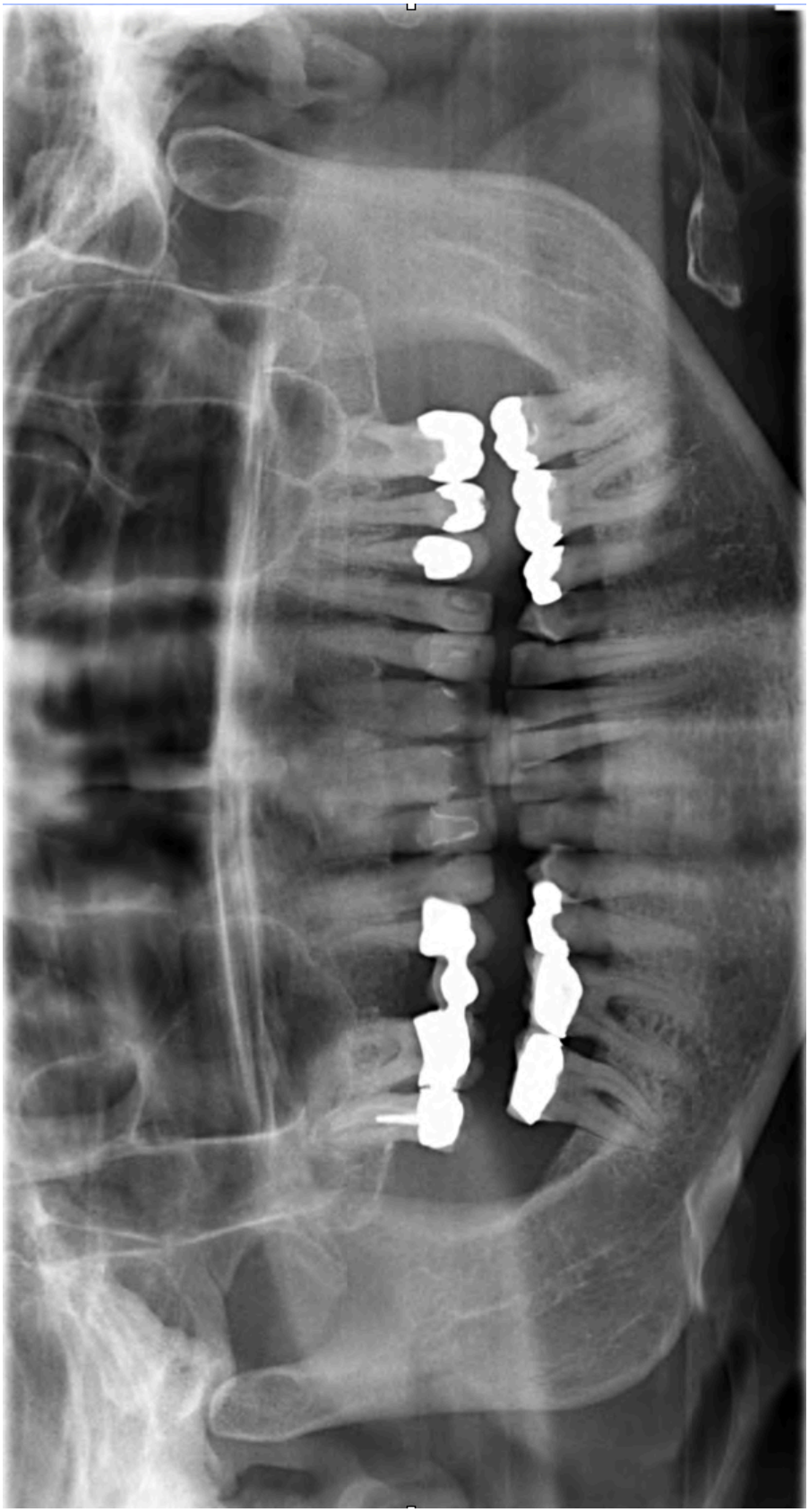

Abb. 3: Panoramaschichtaufnahme *alio loco* aus dem Jahr 2014.

Beurteilung der Panoramaschichtaufnahme

Frau xxx brachte zum ersten Termin eine aktuelle Panoramaschichtaufnahme von ihrer Hauszahnärztin mit (siehe Abb. 3). Die Panoramaschichtaufnahme zeigt unauffällige Kieferhöhlen und seitengleiche Kiefergelenksköpfchen. Die Zähne 18, 27, 28, 38, 41 und 48 fehlen. Der marginale Knochen verläuft im Oberkiefer horizontal im oberen und mittleren Drittel der Zahnwurzeln. Im Unterkiefer verläuft der horizontale Knochen im oberen Wurzeldrittel. Vertikaler Knochenabbau wurde an Zahn 46 mesial bis zum mittleren Wurzeldrittel und interradikulärer Knochenabbau an den Furkationen der Zähne 46 und 47 festgestellt. An Zahn 17 sind dünne intrakanaläre Verschattungen im Bereich der Zahnwurzeln erkennbar, die als Wurzelkanalfüllung interpretiert werden können. Apikal von Zahn 17 ist eine Osteolyse erkennbar, die auf eine apikale Parodontitis hinweist. In der palatinalen Wurzel ist eine metalldichte Verschattung im Sinne eines Wurzelkanalstiftes ersichtlich.

Die Zähne 17, 16, 14, 25-27, 37-35 und 45-57 zeigten im koronalen Bereich metalldichte Verschattungen, die als indirekte Restaurationen interpretiert werden können.

Der radiologische Befund der Panoramaschichtaufnahme ist tabellarisch in Abb. 4 zusammengefasst.

Oberkiefer			Unterkiefer		
	o.p.B.			o.p.B.	
	Kontinuitäts-unterbrechung:			Kontinuitäts-unterbrechung:	
	Kieferhöhle (KH) Verschattung:			Kiefergelenke:	
	KH Fremdkörper:			Retinierte Zähne:	
	Retinierte Zähne:		X	Verschattungen:	37-35 (k), 45-47 (k)
X	Verschattungen:	17-14 (k), 25-27 (k)		Aufhellungen:	
X	Aufhellungen:	17 periapikal		A. carotis:	

Abb. 4: Radiologischer Befund der Panoramaschichtaufnahme.

Zur genaueren Beurteilung des marginalen Knochenverlaufs, der Frontzahnregion und weiterer Detailfragen wurde ein Einzelbildstatus nach Rinne angefertigt (siehe Abb. 5).

Einzelbildstatus

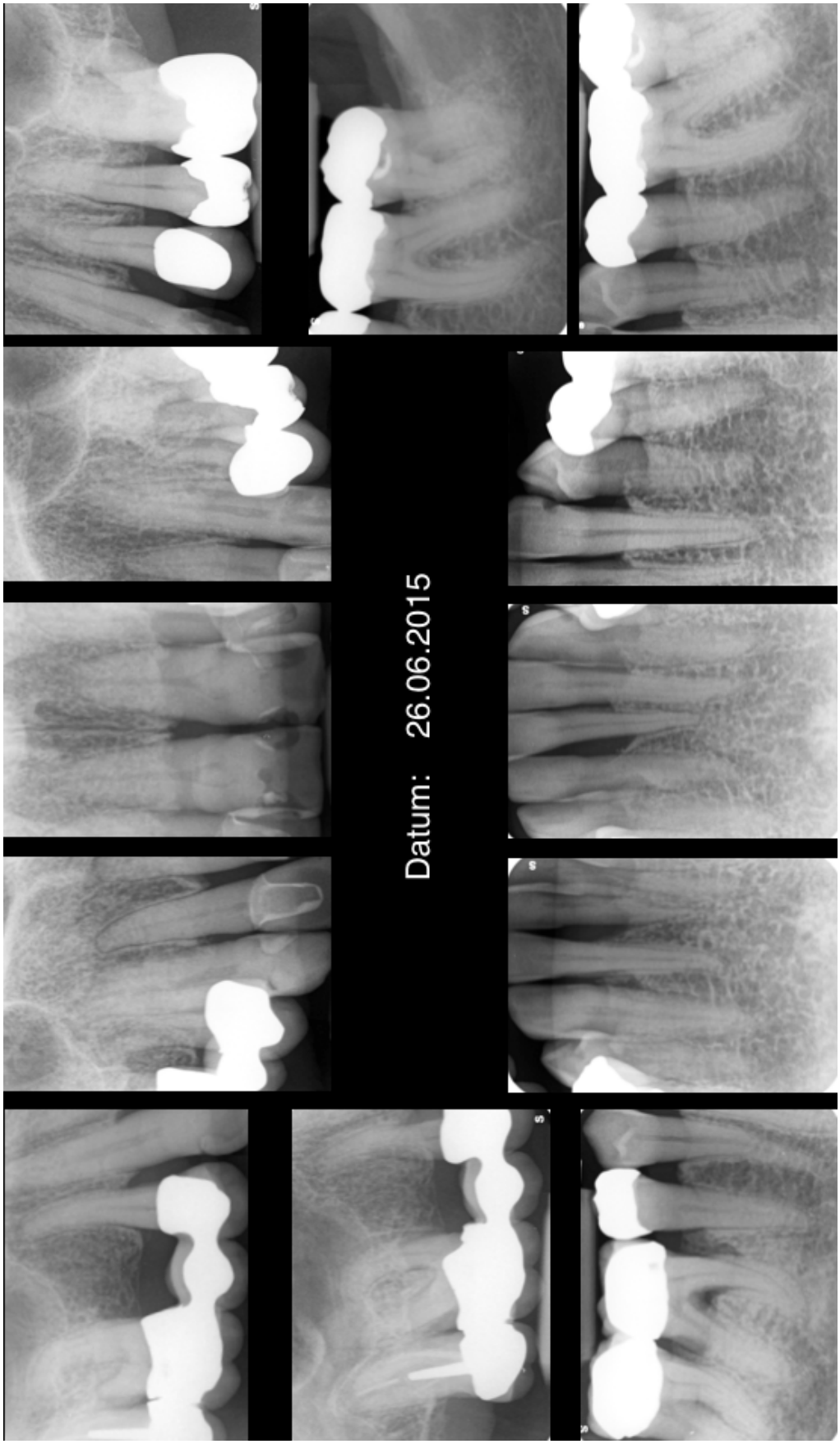

Abb. 5: Einzelbildstatus nach Rinne der Ausgangssituation vom 26.06.2015.

Beurteilung des Einzelbildstatus

Der marginale Knochen verläuft im Oberkiefer horizontal im oberen und mittleren Drittel der Zahnwurzeln. Im Unterkiefer verläuft der horizontale Knochen im oberen Wurzeldrittel. Vertikaler Knochenabbau wurde an Zahn 46 mesial bis zum mittleren Wurzeldrittel und an Zahn 31 mesial und interradikulärer Knochenabbau in den Furkationsbereichen der Zähne 46 und 47 festgestellt. Bei Zahn 17 sind dünne intrakanaläre Verschattungen im Bereich der Zahnwurzeln erkennbar, die als Wurzelkanalfüllung interpretiert werden können. Apikal von Zahn 17 ist eine Osteolyse erkennbar, die auf eine apikale Parodontitis hinweist. In der palatinalen Wurzel ist eine metalldichte Verschattung im Sinne eines Wurzelstiftes ersichtlich. Die Zähne 17, 16, 14, 25-27, 37-35 und 45-57 zeigen im koronalen Bereich metalldichte Verschattungen, die als zahnärztliche Restaurationen interpretiert werden können. In den Approximalbereichen der Zähne 11 und 21 sind halbrunde Aufhellungen mit schmalen Verschattungen im pulpanahen Bereich erkennbar, die klinisch als Kompositfüllungen imponieren. Diese Füllungen sind voraussichtlich schon älter, da das Füllungsmaterial nicht röntgenopak ist. Bei beiden Zähnen sind im Bereich des oberen Wurzeldrittels Verschattungen im Pulpenbereich erkennbar, bei denen es sich um Dentikel handelt. Die äußeren Kronenbereiche der Zähne 12 und 22 haben die gleiche Röntgenopazität wie natürliche Zahnkronen, im Inneren zeigen sich schmale Verschattungen um die Zahnpulpa, die voraussichtlich als Befestigungszement der Keramikkronen anzusehen sind. Zahn 23 zeigt im Kronenbereich eine große Aufhellung mit einer zentralen Verschattung, welche sich klinisch als Kompositfüllung mit Randspalt zeigte. An Zahn 37 distal ist im Bereich der Zahnwurzeln eine dreieckige Verschattung erkennbar, die als subgingivaler Zahnstein interpretiert werden kann. Die Röntgenbefunde des Einzelbildstatus sind tabellarisch in den Abbildungen 6 und 7 für den Ober- und den Unterkiefer separat zusammengefasst.

	18	17	16	15	14	13	12	11	21	22	23	24	25	26	27	28
Knochenabbau (< 33 %)		x			x	x		x			x		x			
Knochenabbau (< 66 %)			x				x		x	x		x		x		
Knochenabbau (> 66 %)																
Vertikaler Knochenverlust												x				
Horizontaler Knochenverlust		x	x		x	x	x	x	x	x	x	x	x	x		
Koronale Aufhellung								x	x		x					
Insuffiziente Versorgung		x			x	x										
Apikale Aufhellung		x														
Endodontische Versorgung																
Insuff. endodont. Versorgung		x														
Retin. Zahn/Radix relicta																
Sonstiges								x	x							

Abb. 6: Radiologischer Befund des Einzelbildstatus des Oberkiefers.
Sonstiges: Dentikel

	48	47	46	45	44	43	42	41	31	32	33	34	35	36	37	38
Knochenabbau (< 33 %)		x		x	x	x	x			x	x	x	x		x	
Knochenabbau (< 66 %)			x						x						x	
Knochenabbau (> 66 %)																
Vertikaler Knochenverlust			x						x							
Horizontaler Knochenverlust		x	x	x	x	x	x		x	x	x	x	x		x	
Koronale Aufhellung																
Insuffiziente Versorgung																
Apikale Aufhellung																
Endodontische Versorgung																
Insuff. Endodont. Versorgung																
Retin. Zahn/Radix relicta																
Sonstiges (Furkations.bet.)		x	x													

Abb. 7: Radiologischer Befund des Einzelbildstatus des Unterkiefers.

Parodontale Befunde

Parodontaler Screening Index

Der Parodontale Screening Index betrug Code 4 in allen Sextanten (siehe Abb. 8). Besonderheiten waren Furkationsbeteiligungen im Seitenzahnbereich und vestibuläre Rezessionen an den Frontzähnen.

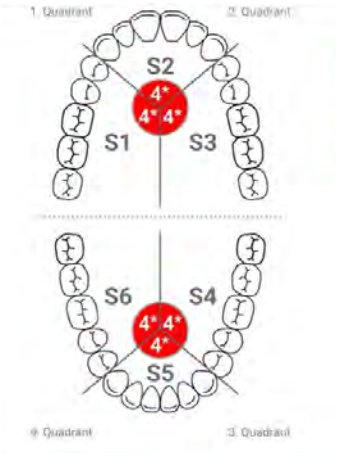

Abb. 8: Parodontaler Screening Index der Ausgangssituation, erhoben am 19.06.2015.

Mundhygienestatus

Die initialen Mundhygieneindizes zeigten starke Abweichungen voneinander. Während der Plaque Control Record 75 % betrug, lag ein Gingiva Index von 0 % vor (O'Leary *et al.* 1972, Ainamo *et al.* 1975). Tabelle 2 zeigt die während des gesamten Behandlungsverlaufs evaluierten Werte der Mundhygieneindizes sowie der prozentualen Sondierungsblutung.

Tab. 2: Werte des Plaque Control Records und Gingiva Indexes sowie prozentuale Sondierungsblutungswerte über den gesamten Behandlungsverlauf.

Datum	Plaque Control Record in %	Gingiva Index in %	Sondierungsblutung in %
19.06.2015	75,0	0,0	40,0
03.08.2015	21,2	5,0	n.e.
27.11.2015	10,6	1,0	22,0
26.07.2016	69,0	11,0	12,0
13.03.2017	34,5	1,0	17,0
23.05.2017	7,0	0,0	n.e.
17.11.2017	68,0	11,0	40,0
18.06.2018	58,0	4,0	n.e.
08.10.2018	46,0	0,0	4,0
14.05.2019	9,0	0,0	13,0
02.09.2019	35,0	0,0	8,0
29.11.2019	n.e.*	n.e.*	1,0
02.06.2020	11,0	0,0	9,0
18.11.2020	19,0	0,0	12,0
18.02.2021	21,0	0,0	8,0

n.e.: nicht erhoben
* Zeitmangel der Patientin

Parodontaler Attachmentstatus

Der parodontale Attachmentstatus der Ausgangssituation wurde am 19.06.2015 erhoben (siehe Abb. 9 und 10). Sondierungstiefen ≥ 6 mm wurden an > 75 % der Zähne festgestellt. Die maximale Sondierungstiefe betrug 9 mm und wurde an folgenden Zähnen gemessen: 24, 25, 26 und 47. Der maximale Attachmentverlust entsprach 11 mm und wurde an Zahn 32 registriert. Eine Sondierungsblutung lag bei 45 % aller Messstellen vor. Der größte gemessene Furkationsbefall entsprach Grad III und wurde an Zahn 26 diagnostiziert (Hamp *et al.* 1975). Die größte Mobilität war an den Zähnen 11, 21, 22, 24, 25 und 31 festzustellen und entsprach einem Lockerungsgrad 1. Pusexsudationen manifestierten sich an den Zähnen 11, 23 und 31.

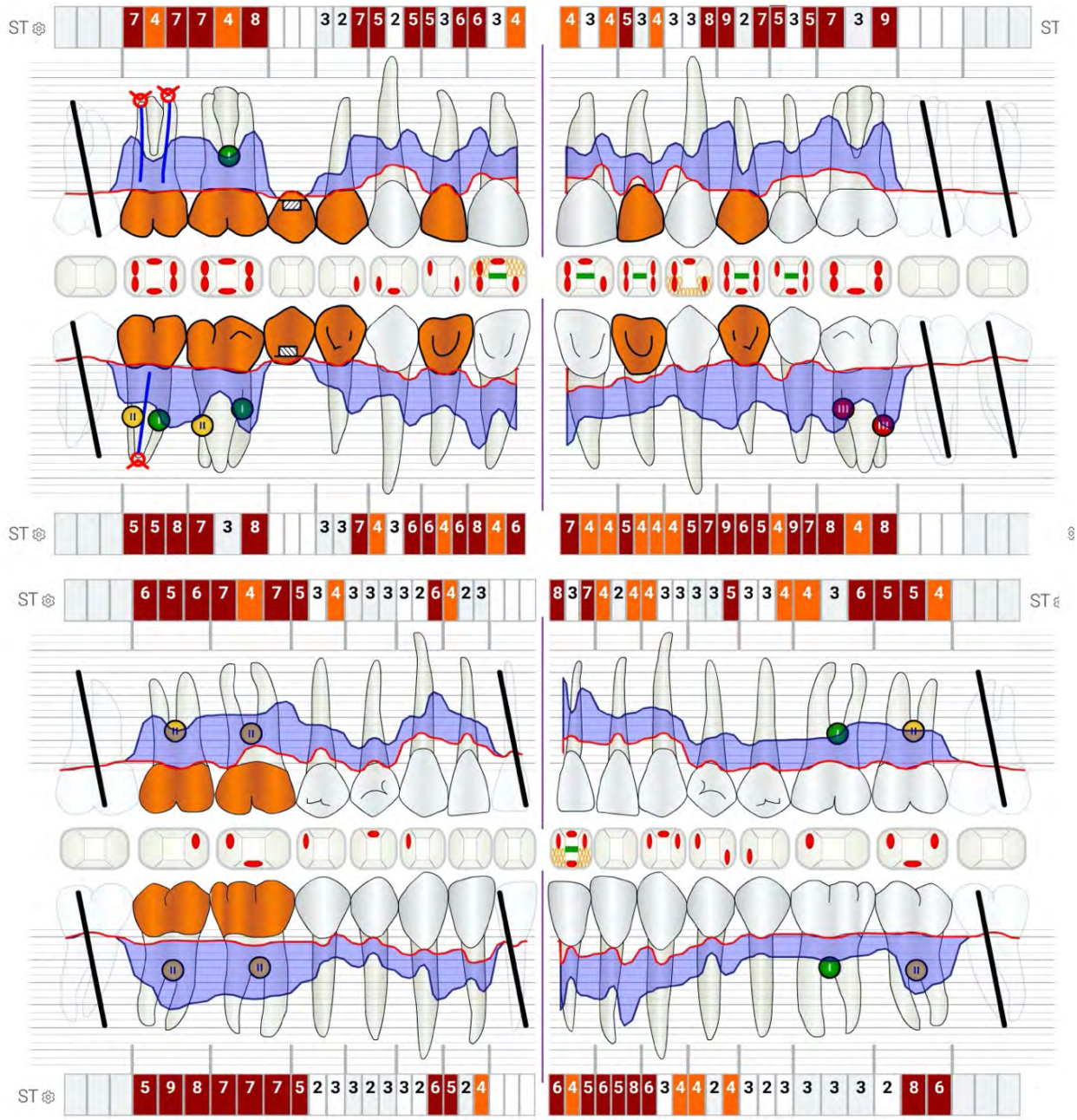

Abb. 9: Parodontaler Attachmentstatus der Ausgangssituation vom 19.06.2015, Angabe der Sondierungstiefen.

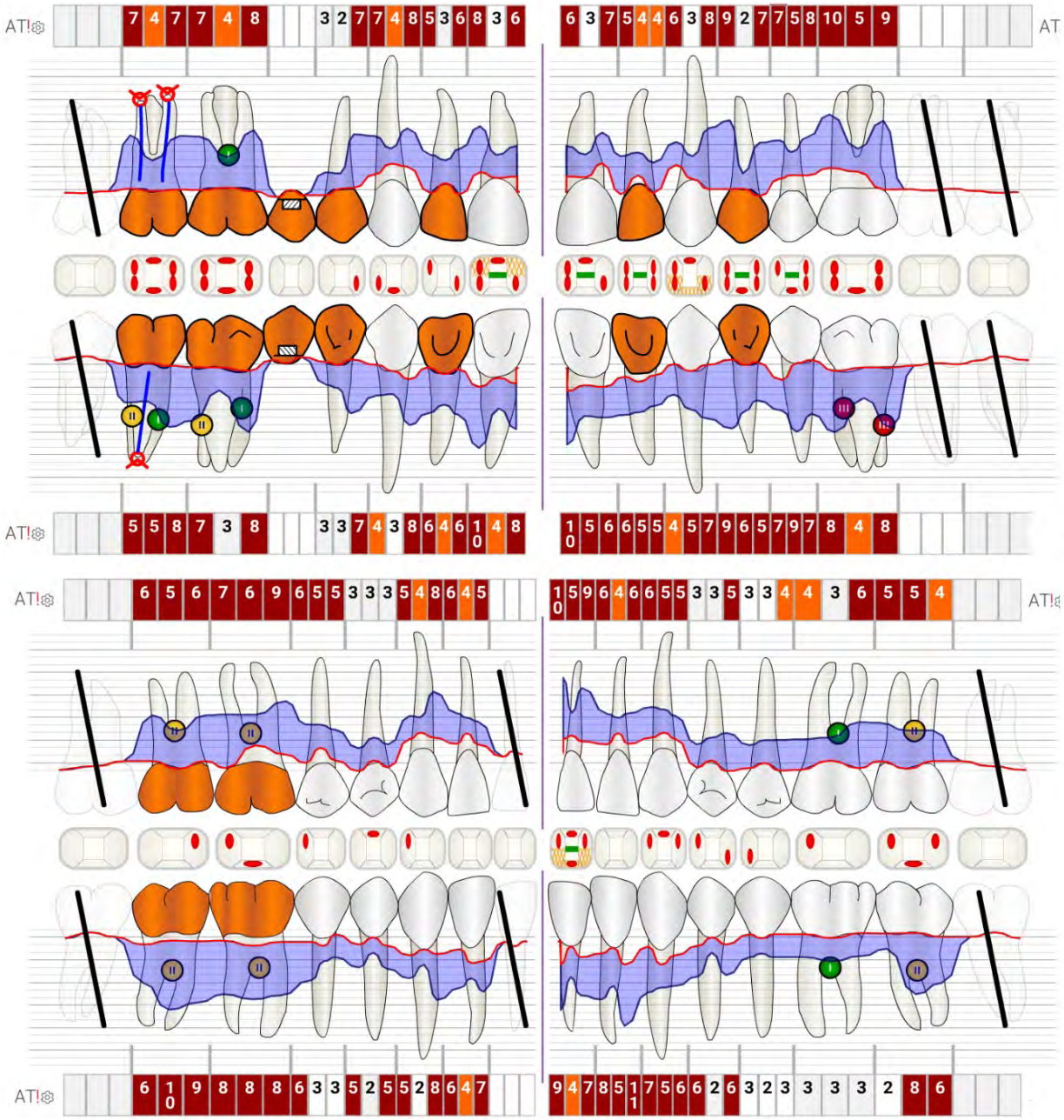

Abb. 10: Parodontaler Attachmentstatus der Ausgangssituation vom 19.06.2015, Angabe des Attachmentlevels.

Die parodontale Entzündungsfläche des Taschenepithels (periodontal inflamed surface area, PISA-Score (Nesse *et al.* 2008)) betrug 1.649 mm^2 (siehe Abb. 11).

Abb. 11: Darstellung der Fläche des entzündeten Taschenepithels der Ausgangssituation (19.06.2015) in Bezug auf die Handfläche eines Erwachsenen. Der PISA-Score betrug 1649 mm^2 (Nesse *et al.* 2008).

Dentale und parodontale Diagnosen

Dentale Diagnose

- *Parodontitis apicalis chronica* an Zahn 17

Parodontale Diagnosen

- generalisierte Parodontitis Stadium III, Grad B (Caton *et al.* 2018, Papapanou *et al.* 2018, Tonetti *et al.* 2018)
- Die parodontale Diagnose zum Zeitpunkt der Befundaufnahme lautete generalisierte schwere chronische Parodontitis (Armitage 1999).

Ätiologie

Es konnten mehrere ursächliche Faktoren eruiert werden (siehe Abb. 12): Tabakabusus in einer Äquivalenzdosis von 52 Packungsjahren Zigarettenkonsum, dauerhafte Plaqueanlagerung infolge einer ineffektiven Plaqueentfernung seitens der Patientin und des Fehlens einer adäquaten systematischen Parodontitistherapie und Zahnfehlstellungen, die Plaqueretentionsnischen darstellen. Darüber hinaus ergibt sich aus den anamnestischen Angaben der Hinweis für das mögliche Vorliegen einer genetischen Prädisposition.

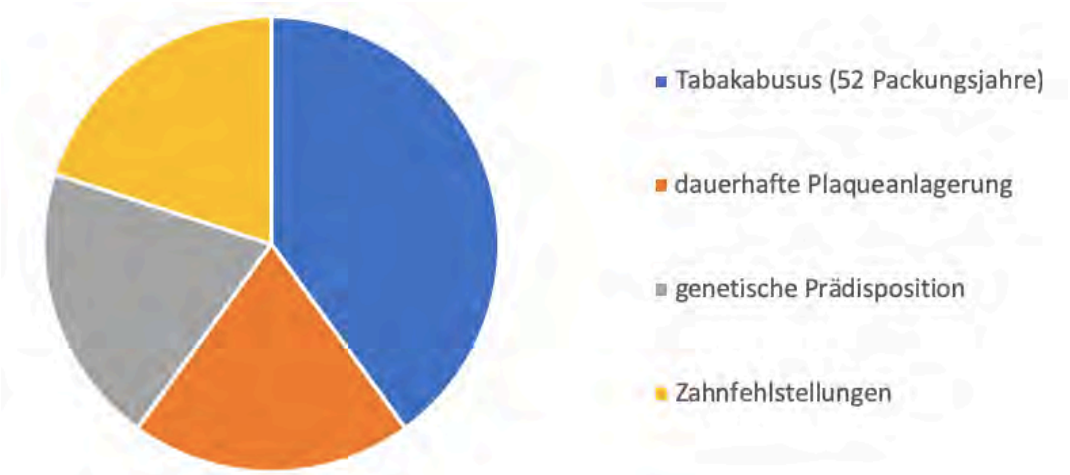

Abb. 12: Geschätzte Gewichtung der ätiologischen Faktoren der Parodontitis bei Frau xxx.

Einzelzahnprognosen

Die prognostische Beurteilung erfolgte in vier Abstufungen: sichere Prognose: grün, fragliche Prognose: gelb, unsichere Prognose: orange, hoffnungslose Prognose: rot (Kwok *et al.* 2007). Folgende Einzelzahnprognosen wurden festgelegt: sichere Prognose für die Zähne 14-25, 36-31 sowie 42-45, fragliche Prognose für die Zähne 17, 16, 37, 46 sowie 47 und unsichere Prognose für den Zahn 26 (siehe Abb. 13).

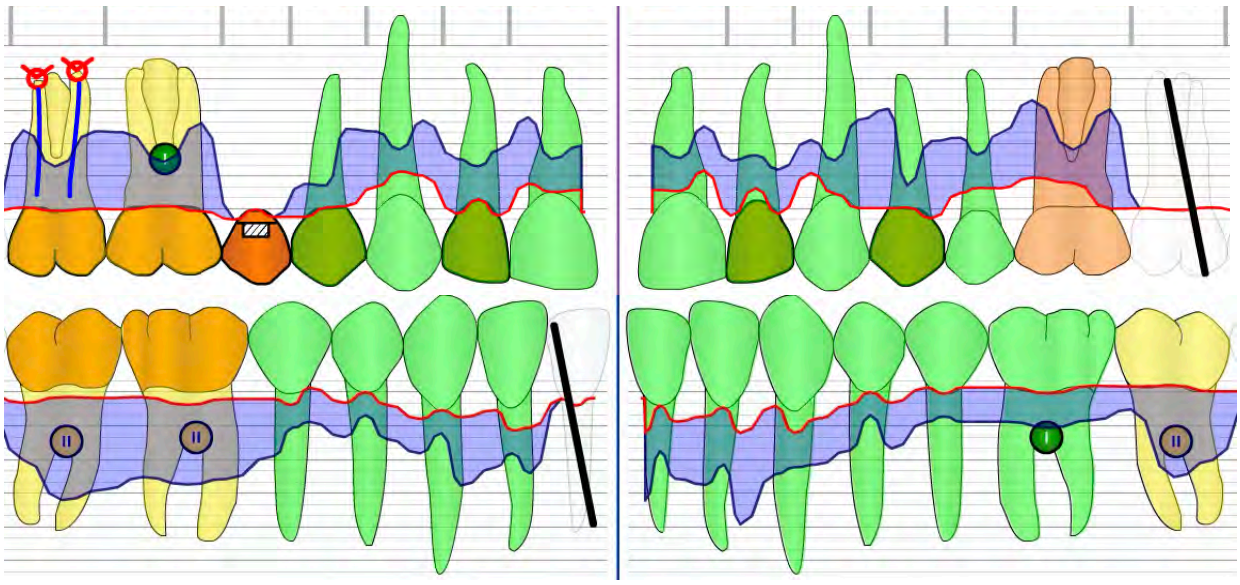

Abb. 13: Einzelzahnprognosen für alle Zähne.

Legende: grün = sichere Prognose, gelb = fragliche Prognose, orange = unsichere Prognose

Synoptische Therapieplanung

Systematische Parodontitistherapie

Systemische Phase der Parodontitistherapie

Aus der anamnestischen Befragung der Patientin ergaben sich keine Anhaltspunkte für die Notwendigkeit einer systemischen Phase der Parodontitistherapie.

Antiinfektiöse Phase der Parodontitistherapie

Für die antiinfektiöse Phase der systematischen Parodontitistherapie waren Mundhygieneinstruktionen und -motivationen, eine professionelle mechanische Plaqueentfernung sowie die Adressierung von Plaqueretentionsnischen durch eine Füllungsrevision an Zahn 23 distal, die Entfernung der Teilkrone von Zahn 45 mit anschließender Aufbaufüllung und die Revision der Wurzelfüllung an Zahn 17 vorgesehen. Eine primäre endodontische Therapie sollte an Zahn 16 vor der geplanten resektiven Furkationstherapie durchgeführt werden. Ein subgingivales Debridement war an allen Parodontien mit Sondierungstiefen ≥ 4 mm geplant.

Korrektive Phase der Parodontitistherapie

Für den ersten Quadranten war ein resektiver parodontalchirurgischer Eingriff geplant, der chirurgische Furkationstherapien (Amputation der distobukkalen Wurzeln der Zähne 16 und 17) beinhaltete. Für den zweiten und vierten Quadranten waren resektive parodontalchirurgische Therapieverfahren und für den dritten Quadranten ein regenativer parodontalchirurgischer Eingriff geplant.

Unterstützende Parodontitistherapie

Nach Abschluss der aktiven Parodontitistherapie (antiinfektiöse und korrektive Phase) war eine unterstützende Parodontitistherapie im individuellen Intervall, welches anhand der Risikoanalyse für das Auftreten eines Parodontitisrezidivs festgelegt werden sollte, geplant.

Perioprothetische Versorgung

Eine neue, parodontalhygiene-freundliche Brückenversorgung von Zahn 14 bis Zahn 17 zum Ersatz von Zahn 15 sowie eine neue Teilkrone für den Zahn 45 war im Anschluss an die aktive Parodontitistherapie vorgesehen.

Therapiealternativen

Alternativ zur Brückenversorgung im ersten Quadranten wäre eine Implantation in *regio* 15 im Anschluss an die korrektive Phase der systematischen Parodontitistherapie möglich gewesen. Da durch die vorhandene Brückenkonstruktion bereits eine Schleifreduktion der natürlichen Zahnhartsubstanz der Nachbarzähne erfolgt war, kam der große Vorteil von Implantationen, die Zahnhartsubstanz der Nachbarzähne zu schonen, in diesem Fall nicht zum Tragen. Demgegenüber bestand aufgrund der Parodontitis ein größeres Risiko für die Entwicklung einer periimplantären

Erkrankung im Vergleich zu Patienten ohne parodontale Erkrankung (Ong *et al.* 2008, Sousa *et al.* 2016).

Frau xxx wurde über die Behandlungsvorschläge, -risiken, -alternativen und den Kostenrahmen aufgeklärt. Sie war mit den Behandlungsvorschlägen einverstanden. Im Hinblick auf die prothetische Versorgung entschied sich Frau xxx für eine neue Brückenversorgung.

Die Behandlungsplanung wurde für den Ober- und Unterkiefer separat in den Abbildungen 14 und 15 zusammengefasst.

	18	17	16	15	14	13	12	11	21	22	23	24	25	26	27	28
Extraktion																
Füllungstherapie											x					
Wurzelkanalbehandlung		x	x													
Schienung/Einschleifen																
SRP		x	x		x	x	x	x	x	x	x	x	x	x		
BGT/FST																
Resektive Chirurgie		x	x											x		
Regenerative Chirurgie																
Implantat																
Festsitzende Prothetik		x	x	x	x											
Herausnehmbare Prothetik																

Abb. 14: Synoptische Behandlungsplanung für den Oberkiefer

Legende: SRP, scaling and root planing (subgingivales Debridement); BGT, Bindegewebstransplantat; FST, freies Schleimhauttransplantat

	48	47	46	45	44	43	42	41	31	32	33	34	35	36	37	38
Extraktion																
Füllungstherapie																
Wurzelkanalbehandlung																
Schienung/Einschleifen																
SRP		x	x	x		x	x		x	x	x	x	x	x	x	
BGT/FST																
Resektive Chirurgie		x	x													
Regenerative Chirurgie															x	
Implantat																
Festsitzende Prothetik				x												
Herausnehmbare Prothetik																

Abb. 15: Synoptische Behandlungsplanung für den Unterkiefer

Legende: SRP, scaling and root planing (subgingivales Debridement); BGT, Bindegewebstransplantat; FST, freies Schleimhauttransplantat

Therapie

Systematische Parodontitistherapie

Systemische Phase der Parodontitistherapie

Stufe 1 der Parodontitistherapie

Nachdem die Patientin schon im Vorfeld der Therapie die Rauchgewohnheit aufgeben konnte, gab es keinen Anhaltspunkt zur Einstellung von systemischen oder verhaltensbedingten Einflussfaktoren im Rahmen der systemischen Phase der Parodontitistherapie.

Antiinfektiöse Phase der Parodontitistherapie

Zu Beginn der antiinfektiösen Phase der Parodontitistherapie wurde am 30.07.2015 ein Plaque Control Record von 75 % und ein Gingiva Index von 1 % festgestellt (O'Leary *et al.* 1972, Ainamo und Bay 1975). Die Patientin wurde in der Anwendung einer rotierenden elektrischen Zahnbürste und dem Gebrauch von Zahnseide und Interdentalbürsten unterwiesen. Sie erhielt ein individualisiertes Protokoll für die korrekte Verwendung der geeigneten Interdentalbürstengrößen (siehe Abb. 16). Für die Reinigung der Lingualflächen der Unterkiefermolaren wurde ihr aufgrund der Zahnneigung nach lingual eine Monobüschelbürste empfohlen. Eine professionelle mechanische Plaqueentfernung wurde durchgeführt. Bei Überprüfung der Mundhygieneindizes am 03.08.2015 wurde ein Plaque Control Record von 21 % und ein Gingiva Index von 5 % festgestellt. Die Patientin hatte sich für den Eigengebrauch Miraton-2Ton® Plaque-Färbelösung (Hager & Werken GmbH & Co. KG, Duisburg, Deutschland) besorgt, um die Plaque zu Hause einmal wöchentlich visualisieren zu können.

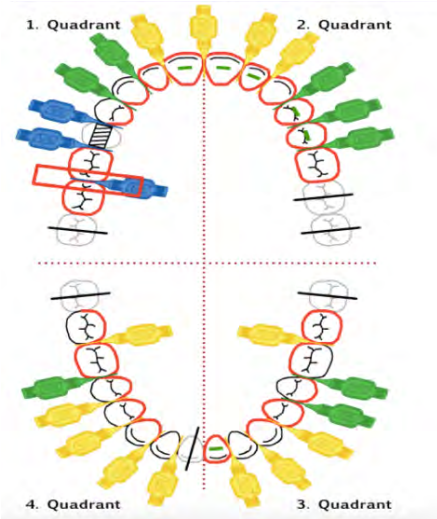

Abb. 16: Protokoll für die Interdentalraumbürstengrößen in der antiinfektiösen Phase der Parodontitistherapie (30.07.2015)

Legende: blau: Drahtdurchmesser 0,6 mm, gelb: Drahtdurchmesser 0,7 mm, grün: Drahtdurchmesser 0,8 mm

Füllungstherapie der Zähne 23 und 45

Am 18.08.2015 wurde die Füllung an Zahn 23 unter Modellierung eines distalen Kontaktpunktes erneuert. Nach Entfernung der insuffizienten Teilkrone von Zahn 45 wurde eine Aufbaufüllung aus einem dual härtenden Kompositmaterial (Luxacore, DMG Mori) adhäsiv befestigt.

Endodontische Therapie an 16 und 17

Die endodontische Therapie der Zähne 16 und 17 erfolgte im Zeitraum am 10.11.2015 bis 23.11.2015 (siehe Röntgendokumentation der endodontischen Behandlung in Abb. 17). Die Aufbereitung der Wurzelkanäle erfolgte unter dem Mikroskop (OPMI PROergo, Zeiss, Jena, Deutschland) mit einem maschinellen Aufbereitungssystem (Protaper®, Dentsply Sirona, Feilengrößen sx bis X3). Es wurde folgendes Abschlussspülprotokoll angewendet: ultraschallaktivierte Spülung mit 1 %-iger Natriumhypochloritlösung (NaOCl 1 %, Apotheke, Charité – Universitätsmedizin Berlin, Deutschland) und ultraschallaktivierte Spülung mit Ethylendiamintetraessigsäure 17 % (EDTA, CanalPro EDTA 17%, Coltene, Altstätten, Schweiz). Die Wurzelfüllung erfolgte mit Guttapercha (Dentsply Sirona) und einem Sealer (AH-Plus®, Dentsply Sirona) in vertikaler Kondensationstech-nik. Die endodontische Behandlung wurde von xxx, Abteilung für Zahnerhaltung und Präventivzahnmedizin, CharitéCentrum für Zahn-, Mund- und Kieferheilkunde, Charité – Uni-versitätsmedizin Berlin, durchgeführt.

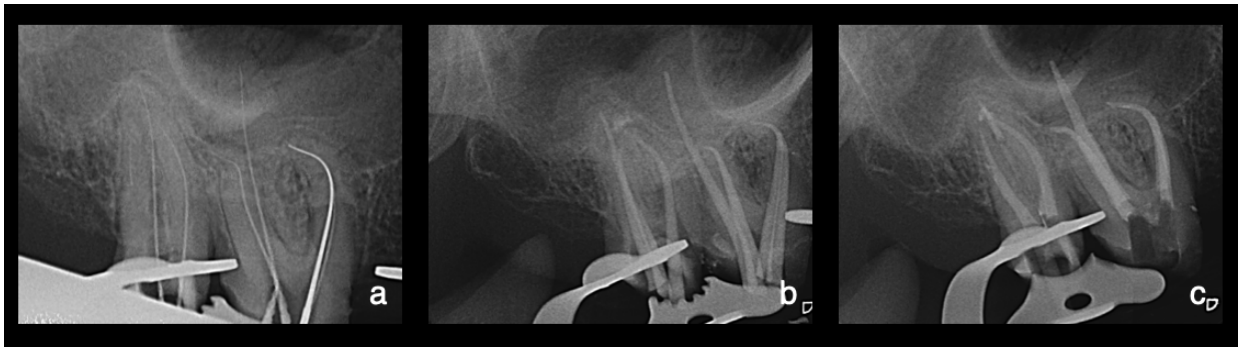

Abb. 17: Röntgendokumentation der endodontischen Therapie an den Zähnen 16 und 17:
a) Längenmessaufnahme (11.11.2015);
b) Obturationskontrolle (23.11.2015);
c) Kontrolle nach Einbringen der Glasfaserstifte in den palatinalen Kanal (23.11.2015).

Stufe 2 der Parodontitistherapie

Das subgingivale Debridement der Parodontien mit einer Sondierungstiefe ≥ 4 mm wurde am 24.08.2015 im ersten und vierten Quadranten und am 31.08.2015 im zweiten und dritten Quadranten durchgeführt. Die Schmerzausschaltung erfolgte mit vestibulären Infiltrationsanästhesien unter Verwendung einer 4 %-igen Articainlösung mit einem Adrenalinzusatz in einer Konzentration von 1:200.000 (Ultracain DS®, Sanofi-Aventis). Die Reinigung und Glättung der Wurzeloberflächen erfolgte kombiniert maschinell und manuell mit einem Airscaler (SONICflex, KaVo) und

Gracey-Küretten (Hu-Friedy). Die parodontale Nachsorge erfolgte am 02.09.2015. Die Gingiva war entzündungsfrei.

Reevaluation der parodontalen Befunde zwei Monate nach der antiinfektiösen Phase der Parodontitistherapie und weiterführende Behandlung

Abb. 18: Intraoraler Fotostatus zwei Monate nach der antiinfektiösen Phase der Parodontitistherapie (06.11.2015).

In der ersten Reevaluation am 06.11.2015 wurde ein apikalerer Verlauf der marginalen Gingiva im Vergleich zur Ausgangssituation festgestellt (siehe Abb. 18).

Parodontaler Attachmentstatus der ersten Reevaluation

Es wurden geringere Sondierungstiefen in Kombination mit einer Reduktion der Sondierungsblutung (22 % der Messstellen) gemessen (siehe Abb. 19 und 20). Nur noch 44 % der Zähne wiesen Sondierungstiefen ≥ 6 mm auf. Die maximale Sondierungstiefe betrug 9 mm (Zahn 26). Pusexsudationen konnten nicht mehr detektiert werden. Der PISA-Score betrug 652 mm^2.

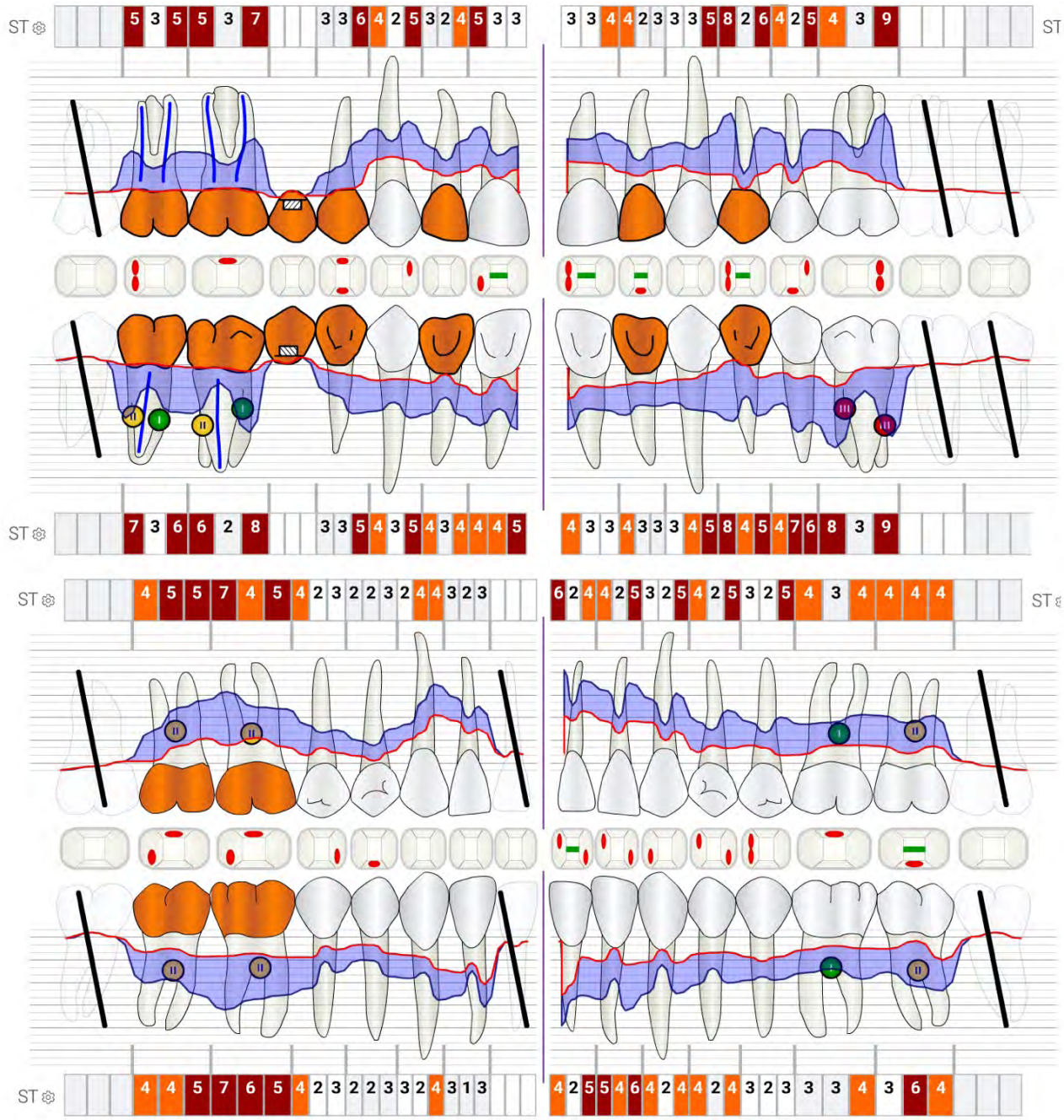

Abb. 19: Parodontaler Attachmentstatus der ersten Reevaluation zwei Monate nach der antiinfektiösen Phase der Parodontitistherapie am 06.11.2015 (Sondierungstiefen).

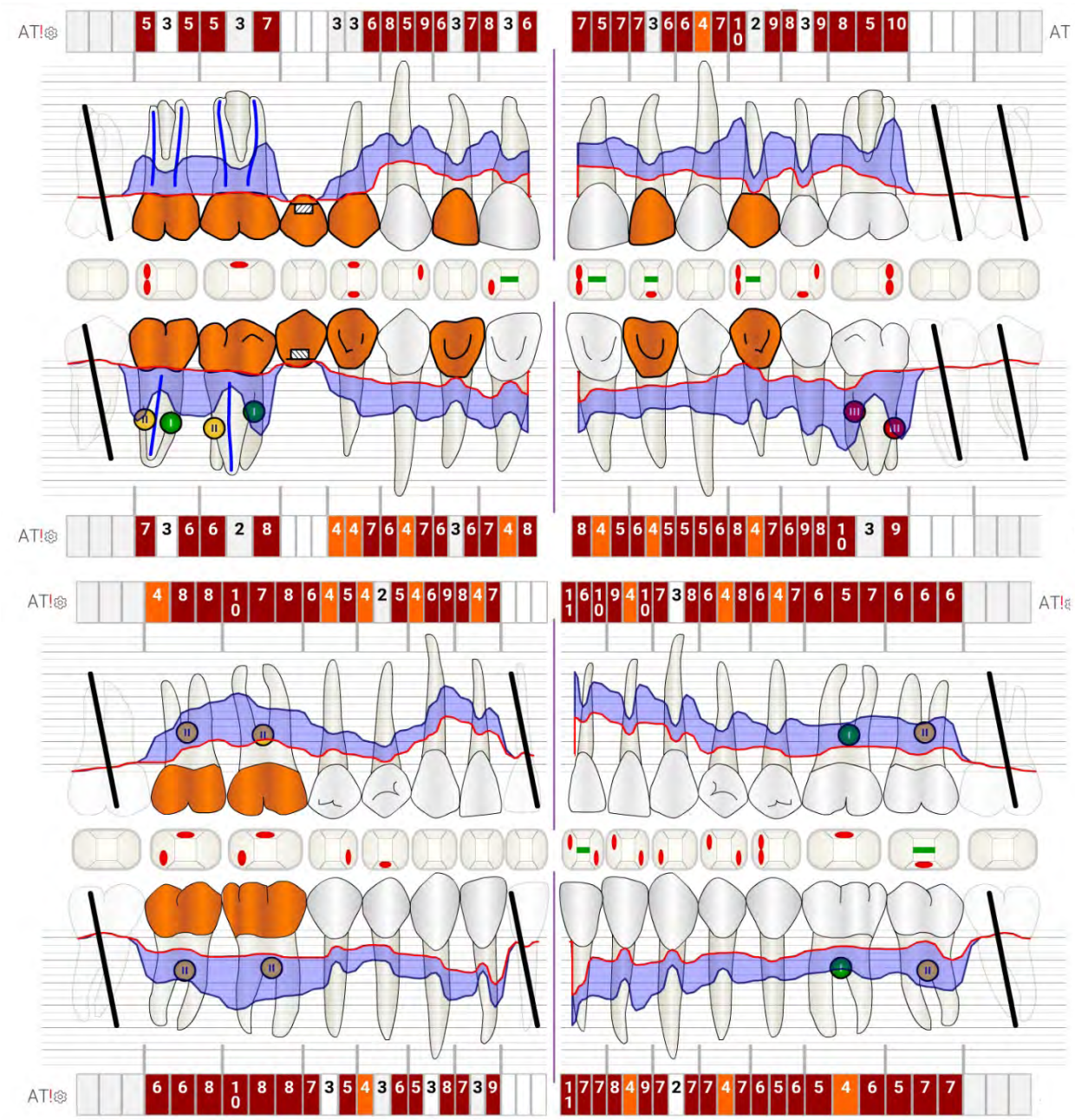

Abb. 20: Parodontaler Attachmentstatus der ersten Reevaluation zwei Monate nach der antiinfektiösen Phase der Parodontitistherapie am 06.11.2015 (Attachmentlevel).

Im Anschluss an die Reevaluation erfolgte eine Mundhygienereinstruktion sowie -remotivation und eine Anpassung der Interdentalraumbürstengrößen an die neuen interdentalen Platzverhältnisse. Anschließend wurde eine professionelle mechanische Plaqueentfernung in Kombination mit einer subgingivalen Biofilmentfernung bei Sondierungstiefen von 4 mm bei Vorhandensein einer Sondierungsblutung sowie bei Sondierungstiefen von ≥ 5 mm durchgeführt (Pihlstrom 2001, Chapple *et al.* 2018).

Planung der korrektiven Phase der Parodontitistherapie

- Resektiver parodontalchirurgischer Eingriff im ersten Quadranten:
  - Wurzelamputationen der distalen Wurzeln an den Zähnen 16 und 17 (Field *et al.* 1947);
  - Apikaler Verschiebelappen vestibulär in Kombination mit einem modifizierten Widmanlappen palatinal, distale keilförmige Exzision und Wurzeloberflächendebridement unter Sicht (Nabers 1954, Friedman 1962, Robinson 1966, Ramfjord *et al.* 1974);
- Resektiver parodontalchirurgischer Eingriff im zweiten Quadranten:
  - Apikaler Verschiebelappen vestibulär in Kombination mit einem modifizierten Widmanlappen palatinal, distale keilförmige Exzision und Wurzeloberflächendebridement unter Sicht (Nabers 1954, Friedman 1962, Robinson 1966, Ramfjord und Nissle 1974);
  - Odontoplastik und Osteoplastik (Friedman 1955);
- Ggf. regenerativer parodontalchirurgischer Eingriff im dritten Quadranten:
  - Anwendung von Schmelzmatrixproteinen zur Regeneration des vestibulären Furkationsbefalls (Grad II) an Zahn 37 (Heijl 1997);
- Resektiver parodontalchirurgischer Eingriff im vierten Quadranten:
  - Apikaler Verschiebelappen in Kombination mit Wurzeloberflächendebridement unter Sicht sowie Tunnelierung von Zahn 46 (Nabers 1954, Friedman 1962).

Korrektive Phase der Parodontitistherapie

Stufe 3 der Parodontitistherapie

Nach Rücksprache mit der Hausärztin wurde für die operativen Eingriffe vereinbart, dass Frau xxx die Acetylsalicylsäure jeweils fünf Tage vor einem OP-Termin absetzt und zwei Tage nach dem chirurgischen Eingriff wieder mit der Einnahme beginnt. Eine Untersuchung der Blutgerin-nungswerte am 15.01.2016 zeigte einen INR von 1,29 und einen Quickwert von 69 %.

Resektiver parodontalchirurgischer Eingriff im ersten Quadranten

Die korrektive Therapie im ersten Quadranten erfolgte am 09.02.2016 (siehe Abb. 21). Um eine gute Übersicht über das Operationsgebiet zu erhalten, wurde die vorhandene Brückenkonstruk-tion von Zahn 14 auf Zahn 17, die derzeit provisorisch eingesetzt war, für den Eingriff abgenom-men.

Da keine kardiologischen Risikofaktoren oder allergischen Reaktionen auf Inhaltsstoffe des An-ästhetikums bekannt waren, wurde die Lokalanästhesie mit 3,4 ml eines 4 %-igen Articainpräpa-rats mit einem Adrenalinzusatz von 1:100.000 (Ultracain DS forte®), durchgeführt. Im Vestibulum des rechten Oberkiefers wurden Infiltrationsanästhesien in *regio* 13-17 durchgeführt und mit einer

Leitungsanästhesie des *Nervus palatinus major dexter* am *Foramen palatinum majus dexter* kombiniert. In *regio* 14-17 erfolgte zur Schonung der befestigten keratinisierten Gingiva auf der vestibulären Seite eine sulkuläre Inzision und auf der palatinalen Seite wurde in Anlehnung an den modifizierten Widmanlappen eine paramarginale, sulkuläre und horizontale Inzision durchgeführt, die distal um eine H-förmige Exzision extendiert wurde (Robinson 1966, Ramfjord und Nissle 1974). Eine vertikale Entzlastungsinzision erfolgte paramedian an Zahn 13. In den Approximalbereichen (13-14, 16-17) wurden schräge Inzisionen durchgeführt und eine krestale Inzision erfolgte auf dem Kieferkamm in *regio* 15. Das abgetrennte Gingivagewebe wurde mit einer Kürette entfernt. Anschließend wurden vestibulär und palatinal Mukoperiostlappen bis zum Margo ossae präpariert. Distal wurde der Gewebebereich zwischen den beiden parallelen Inzisionen der H-förmigen Inzision mit einem Back-Action Meißel (Aesculap AG) entfernt. Nach Entfernung des Granulationsgewebes wurden die Zahnwurzeloberflächen wurden mit Küretten (Gracey®, Hu-Friedy) gereinigt. Es zeigte sich eine Furkationsbeteiligung zweiten Grades an den Zähnen 16 sowie 17 mesial und distal sowie eine geschlossen Furkation vestibulär. Da die distalen Wurzeln der Zähne 16 und 17 eine bessere knöcherne Unterstützung aufwiesen als dies im Röntgenbild erkennbar war, wurde intraoperativ entschieden, anstelle einer Wurzelamputation eine Osteoplastik durchzuführen. Mit einem Rosenbohrer wurden unter Kühlung mit steriler Kochsalzlösung (NaCl 0,9 %, Apotheke der Charité – Universitätsmedizin Berlin) die Furkationseingänge für eine bessere Reinigungsfähigkeit erweitert und eine konvexe Knochenarchitektur auf dem Kieferkamm geschaffen. Der palatinale Lappen wurde anschließend mit einer neuen Skalpellklinge 15c ausgedünnt. Zur Apikalverschiebung des vestibulären Lappens wurde eine tiefe externe vertikale Matratzennaht mit Verankerung am Periost durchgeführt (5-0 Prolene®, Ethicon). Die vertikale Entlastungsnaht wurde mit Einzelknopfnähten (6-0 Prolene®, Ethicon) verschlossen. Die Patientin wurde über den Operationsverlauf, die intraoperativen Befunde und erforderliche postoperative Verhaltensmaßnahmen aufgeklärt. Die Wundheilung verlief zeitgerecht und die Nähte wurden am 18.02.2016, neun Tage post OP entfernt. Drei Tage nach dem Eingriff traten bei Frau xxx stärker werdende pulpitische Schmerzen Zahn 14 auf. Da die Schmerzen trotz der Einnahme von Ibuprofen weiter zunahmen, wurde eine Trepanation des Zahnes durchgeführt und eine endodontische Behand-lung eingeleitet.

Bei der Nahtentfernung wurden an mehreren Stellen Gingivaverdickungen infolge der sekundären Wundheilung registriert. Diese wurden später im Rahmen der prothetischen Versorgung mit einem Elektrotom korrigiert.

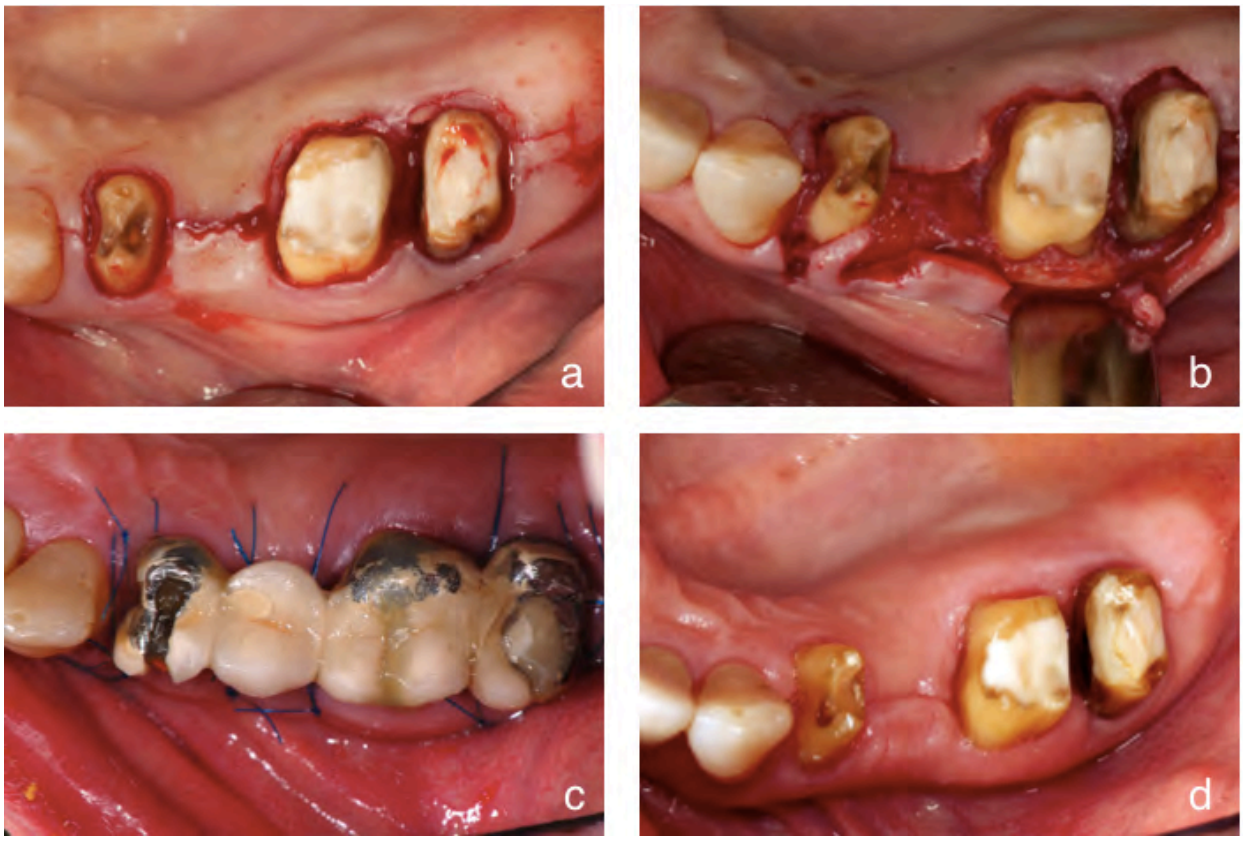

Abb. 21: Dokumentation des operativen Verlaufs im ersten Quadranten (09.02.2016):

a) Intraoperative Situation im ersten Quadranten nach Inzision;
b) Lappenbildung und Entfernung des Granulationsgewebes;
c) Nahtverschluss und provisorische Rezementierung der alten Brückenkonstruktion, Situation am ersten postoperativen Tag;
d) Situation drei Monate post OP.

Resektiver parodontalchirurgischer Eingriff im zweiten Quadranten.

Im zweiten Quadranten wurde am 08.03.2016 ein ähnlicher resektiver parodontalchirurgischer Eingriff wie zuvor im ersten Quadranten durchgeführt (siehe Abb. 22). Die Anästhesie erfolgte mit 4 ml einer 4 %-igen Articainlösung mit einem Adrenalinzusatz von 1:100.000 (Ultracain DS forte, Sanovi-Aventis). Im Vestibulum des linken Oberkiefers wurden Infiltrationsanästhesien in *regio* 23-26 durchgeführt und eine Leitungsanästhesie des *Nervus palatinus major sinister* am *Foramen palatinum majus sinister.*

Zur Schonung der Breite der keratinisierten Gingiva wurde vestibulär intrasulkulär inzidiert, auf der palatinalen Seite erfolgte eine paramarginale, eine intrasulkuläre und eine horizontale Inzision zur Bildung eines modifizierten Widman-Lappens. Die Inzisionen erfolgten mit einer Skalpellklinge 15c. Der abgetrennte gingivale Gewebeanteil wurde mit einer Kürette entfernt (Friedman 1962, Ramfjord und Nissle 1974). Distal der Zähne wurde die Schnittführung mit einer Skalpellklinge 12 um eine V-förmige Exzision der Gingiva erweitert, um durch das Entfernen von gingivalem Bindegewebe die Sondierungstiefen in diesem Bereich zu verringern (Robinson 1966). Interdental wurden schräge Inzisionen durchgeführt und eine vertikale Entlastung erfolgte an Zahn 23 paramedian auf der vestibulären Seite. Nach Entfernung des distalen Gewebes mit einem Back-Action Meißel (Aesculap AG) sowie des Granulationsgewebes mit Gracey-Küretten 11/12 und 13/14 (Hu-Friedy) wurde der Furkationsbefall Grad III an Zahn 26 von der palatinal-mesialen Furkation zur palatinal-distalen Furkation sichtbar. Ein Furkationsbefall der vestibulären Furkation war nicht erkennbar. Ein schüsselförmiger Defekt mit einer Tiefe von 2 mm wurde an Zahn 25 palatinal detektiert. Die Reinigung der Zahnwurzeloberflächen erfolgte mit Gracey-Küretten 11/12, 13/14 (Hu-Friedy) und einem Airscaler (SONICflex, KaVo). Zur Schaffung einer konvexen Knochenarchitektur wurde eine Osteoplastik mit einem Rosenbohrer unter Spülung mit physiologischer Kochsalzlösung (NaCl 0,9 %, Apotheke der Charité – Universitätsmedizin Berlin) durchgeführt. Der Wundverschluss erfolgte interdental mit Periost-verankerten, externen vertikalen Matratzennähten (5-0 Prolene®, Ethicon), distal mit horizontalen Matratzennähten und Einzelknopfnähten (5-0 Prolene®, Ethicon) und vestibulär mit Einzelknopfnähten (6-0 Prolene®, Ethicon). Die Patientin wurde über den Operationsverlauf, die intraoperativen Befunde und erforderliche postoperative Verhaltensmaßnahmen aufgeklärt. Am ersten postoperativen Tag erfolgte eine Naht- und Wundkontrolle. Die Naht wurde am siebenten postoperativen Tag entfernt.

Generalisierte Parodontitis Stadium III, Grad B

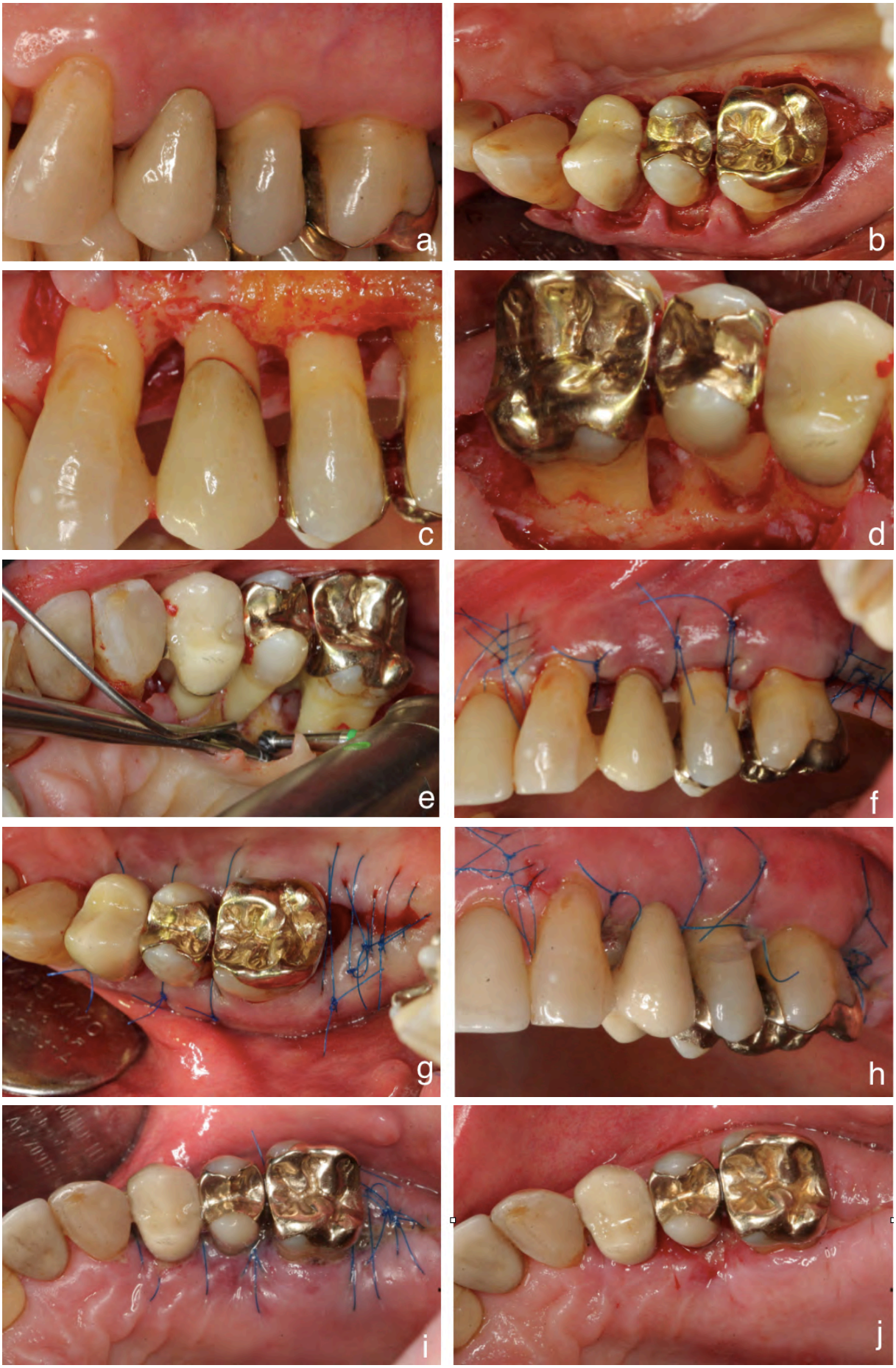

Abb. 22: Dokumentation des operativen Verlaufs im zweiten Quadranten (08.03.2016):

a) Ausgangssituation (Ansicht von vestibulär);
b) Darstellung der Schnittführung nach Mobilisation des Mukoperiostlappens;
c) Vestibuläre Ansicht nach Mobilisation des Mukoperiostlappens;
d) Okklusal-palatinale Ansicht nach Mobilisation des Mukoperiostlappens mit Blick auf die freiliegende Furkation mit Furkationsbefall Grad III;
e) Osteoplastik im Bereich an Zahn 26 mesial mit Rosenbohrer und unter Spülung mit physiologischer Kochsalzlösung in der okklusal-palatinalen Ansicht;
f) Nahtverschluss von vestibulär;
g) Nahtverschluss von okklusal.
h) Erster postoperativer Tag (Ansicht von vestibulär);
i) Erster postoperativer Tag (Ansicht von vestibulär);
j) Situation nach Nahtentfernung am siebenten postoperativen Tag, Ansicht von okklusal.

Resektiver parodontalchirurgischer Eingriff im vierten Quadranten

Die resektive parodontalchirurgische Therapie im vierten Quadranten erfolgte am 12.05.2016 (siehe Abb. 23). Geplant war eine Tunnelierung des Zahnes 46 in Kombination mit einem apikalen Verschiebelappen vestibulär und einem modifizierten Widmanlappen lingual (Nabers 1954, Friedman 1962, Ramfjord und Nissle 1974). Für die Schmerzausschaltung erfolgten vestibuläre Infiltrationsanästhesien in Kombination mit einer Leitungsanästhesie des *Nervus alveolaris inferior dexter* am *Foramen mandibulae dexter*. Insgesamt wurden 4,4 ml einer 4 %-igen Articainlösung mit einem Adrenalinzusatz in einer Konzentration von 1:100 000 injiziert (Ultracain DS-forte®, Sanofi-Aventis). Oral erfolgte eine paramarginale, eine sulkuläre und eine horizontale Inzision, um die Sondierungstiefen primär über die Schnittführung des modifizierten Widmanlappen zu reduzieren (Ramfjord und Nissle 1974). Vestibulär wurde eine sulkuläre Inzision durchgeführt, um die Breite der keratinisierten Gingiva nicht zu reduzieren. Die Sondierungstiefenreduktion war auf der vestibulären Seite durch die Apikalverschiebung des Lappens geplant (Friedman 1962). Paramedian erfolgten in *regio* 45 vestibulär und oral vertikale Entlastungsinzisionen. Anschließend erfolgte die Mobilisierung der Mukoperiostlappen mit dem Raspatorium 24G (Aesculap AG) bis zum *Margo ossae*. Dabei entleerte sich *Pus* aus dem Furkationsbereich von Zahn 46 lingual. Nach Entfernung des Granulationsgewebes mit Gracey-Küretten 11/12 und 13/14 (Hu-Friedy) konnte lingual an der mesialen Wurzel von Zahn 46 eine externe Resorption diagnostiziert werden, in deren unmittelbarer Nachbarschaft ein lokal begrenzter Knochenabbau festgestellt wurde, welcher im Röntgenbild als vertikaler Defekt imponierte. Die intraoperative Diagnose einer externen Resorption führte zur Modifizierung des Behandlungsplanes. Anstelle der geplanten Tunnelierung an Zahn 46 wurde lediglich ein apikal reponierter Verschiebelappen durchgeführt. In *regio* 46 und 47 erfolgten osteoplastische Maßnahmen zur Schaffung einer konvexen Knochenarchitektur mit einem Rosenbohrer unter Kühlung mit physiologischer Kochsalzlösung (NaCl 0,9 %, Apotheke der Charité – Universitätsmedizin Berlin). Zur Schaffung einer verbesserten Reinigungsfähigkeit

wurde der Furkationsbereich an Zahn 47 durch odonto- und osteoplastische Maßnahmen erweitert. Der Wundverschluss erfolgte interdental sowie in der Furkation von Zahn 46 mit Periost-verankerten externen vertikalen Matratzennähten mit einem monofilen Nahtmaterial der Stärke 5-0 mit (Prolene®, Ethicon). Die vertikale Entlastungsinzision wurde über Einzelknopfnähte mit 6-0 Prolene® (Ethicon) geschlossen. Die Patientin wurde über den Operationsverlauf, die intraoperativen Befunde und erforderliche postoperative Verhaltensmaßnahmen aufgeklärt. Eine Wund- und Nahtkontrolle erfolgte am zweiten postoperativen Tag. Am siebenten postoperativen Tag wurden die Nähte entfernt. Die Wundheilung verlief zeitgerecht.

Die weiterführende Planung sah eine endodontische Behandlung von Zahn 46 vor, um danach die mesiale Wurzel von Zahn 46 zu hemisezieren.

Abb. 23: Dokumentation des operativen Verlaufs im vierten Quadranten (12.05.2016):

a) Ausgangssituation von vestibulär;
b) Ausgangssituation von lingual;
c) Darstellung nach Inzision und Bildung des Mukoperiostlappen in der Ansicht von vestibulär;
d) Darstellung nach Inzision und Bildung des Mukoperiostlappens in der Ansicht von lingual, auf der mesialen Wurzel ist im oberen Wurzeldrittel die externe Wurzelresorption erkennbar;
e) Nahtverschluss in der Ansicht von vestibulär;
f) Nahtverschluss in der Ansicht von okklusal.

Endodontische Therapie Zahn 46 und 47

Die endodontische Therapie von Zahn 46 wurde am 02.08.2016 von xxx aus der Abteilung für Zahnerhaltung und Präventivzahnmedizin, CC3-Zahnklinik, Charité – Uni-versitätsmedizin Berlin, durchgeführt. Die Aufbereitung aller Wurzelkanäle erfolgte mit einem ma-schinellen Aufbereitungssystem (Protaper, Dentsply Sirona, Feilengrößen sx bis X3) unter Einsatz eines Mikroskops (OPMI PROergo, Zeiss). Nach ultraschallaktivierter Spülung mit NaOCl 1 % (Apotheke der Charité – Universitätsmedizin Berlin) und EDTA (CanalPro EDTA 17 %, Coltene) erfolgte eine thermoplastische Obturation des distalen Kanals mit Guttapercha (Dentsply Sirona) und einem Sealer (AH Plus, Dentsply Sirona, siehe Röntgendokumentation in Abb. 24 a). Im mesialen Kanal wurde Kalziumhydroxid als medizinische Einlage belassen. Aufgrund des Auftretens von postoperativ auftretenden zunehmenden pulpitischen Schmerzen wurde am 16.10.2016 eine endontische Therapie an Zahn 47 eingeleitet. Die endodontische Therapie erfolgte in analoger Vorgehensweise zu Zahn 46 mit Obturation aller Kanäle durch xxx, Abteilung für Zahnerhaltung und Präventivzahnmedizin, CC3-Zahnklinik, Charité – Universitäts-medizin Berlin Siehe Abb. 24 b und c).

Abb. 24: Röntgendokumentation der endodontischen Behandlungen der Zähne 46 und 47:

a) Obturationskontrolle an Zahn 46 nach Aufbereitung und Desinfektion aller Wurzelkanäle und Obturation des distalen Kanals von Zahn 46 vor der geplanten Hemisektion (02.08.2016);
b) Masterpointaufnahme Zahn 47 (16.10.2016);
c) Obturationskontrolle Zahn 47 (16.10.2016).

Zweiter Korrektiver Eingriff im vierten Quadranten

Die Hemisektion von Zahn 46 unter Entfernung der mesialen Wurzel erfolgte am 21.10.2016, fünf Monate nach der Durchführung des apikalen Verschiebelappens im vierten Quadranten (siehe Abb. 25). Für die Herstellung des Provisoriums wurde eine Teilabformung des vierten Quadranten mit einem c-vernetzenden Silikon (Silaplast®, DETAX GmbH & Co. KG, Ettlingen, Deutschland) hergestellt. Um die Stabilität der verbleibenden distalen Wurzel über den Zeitraum der Ausheilung der Alveole und Anfertigung der definitiven Arbeit zu gewährleisten, wurde im ersten Schritt die Präparation des Zahnes 45 durchgeführt und so die Möglichkeit geschaffen, ein „Brückenprovisorium“ vom distalen Anteil des Zahnes 46 auf den Zahn 45 herzustellen. Nach lokaler Infiltrationsanästhesie mit einem 4 %-igem Articainderivat mit einem Adrenalinzusatz von 1:200.000 (Ultracain DS®) wurde die Separation der Zahnkrone in einen mesialen und einen distalen Anteil unter Schonung des distalen Anteils durchgeführt. Es erfolgte die Dehnung der parodontalen Fasern der mesialen Wurzel mit einem Periotom® (Hu-Friedy) und eine vorsichtige Luxation der mesialen Wurzel mit vorwiegender Auslenkung in oro-vestibulärer Richtung, um weitere, apikalere parodontale Fasern zu trennen. Da die mesiale Wurzel eine Krümmung nach distal aufwies, wurde der Kronenanteil nach der Luxation stark eingekürzt, um das Entfernen der Wurzel mit einer Wurzelfasszange für Unterkiefermolaren nach koronal zu ermöglichen. Die Wurzel konnte *in toto* entfernt werden. Die Alveole wurde mit sterilen Tupfern austamponiert, um das Eindringen von Schleifwasser oder des Materials für die Herstellung des Provisoriums zu vermeiden. Der verbliebene distale Pfeiler wurde zur Aufnahme des Provisoriums präpariert. Anschließend erfolgte die Herstellung des Provisoriums mit einem chemisch härtenden Komposit (Protemp®, 3M Espe) im direkten, individuellen Verfahren. Um die Wundheilung nicht zu stören, wurde darauf geachtet, dass das Material des Provisoriums nach Ausarbeitung nicht mit den Wundrändern der Alveole in Kontakt kommt. Vor dem Eingliedern des ausgearbeiteten und polierten Provisoriums mit einem provisorischen Zement (Tempbond®, KerrHawe SA) wurden die sterilen Tupfer aus der Alveole entfernt, die Wunde mit physiologischer Kochsalzlösung gespült und eine Einblutung provoziert, indem die knöchernen Wände der Alveole unter Zuhilfenahme eines scharfen Löffels nach Partsch (Aesculap AG) mechanisch bearbeitet wurden.

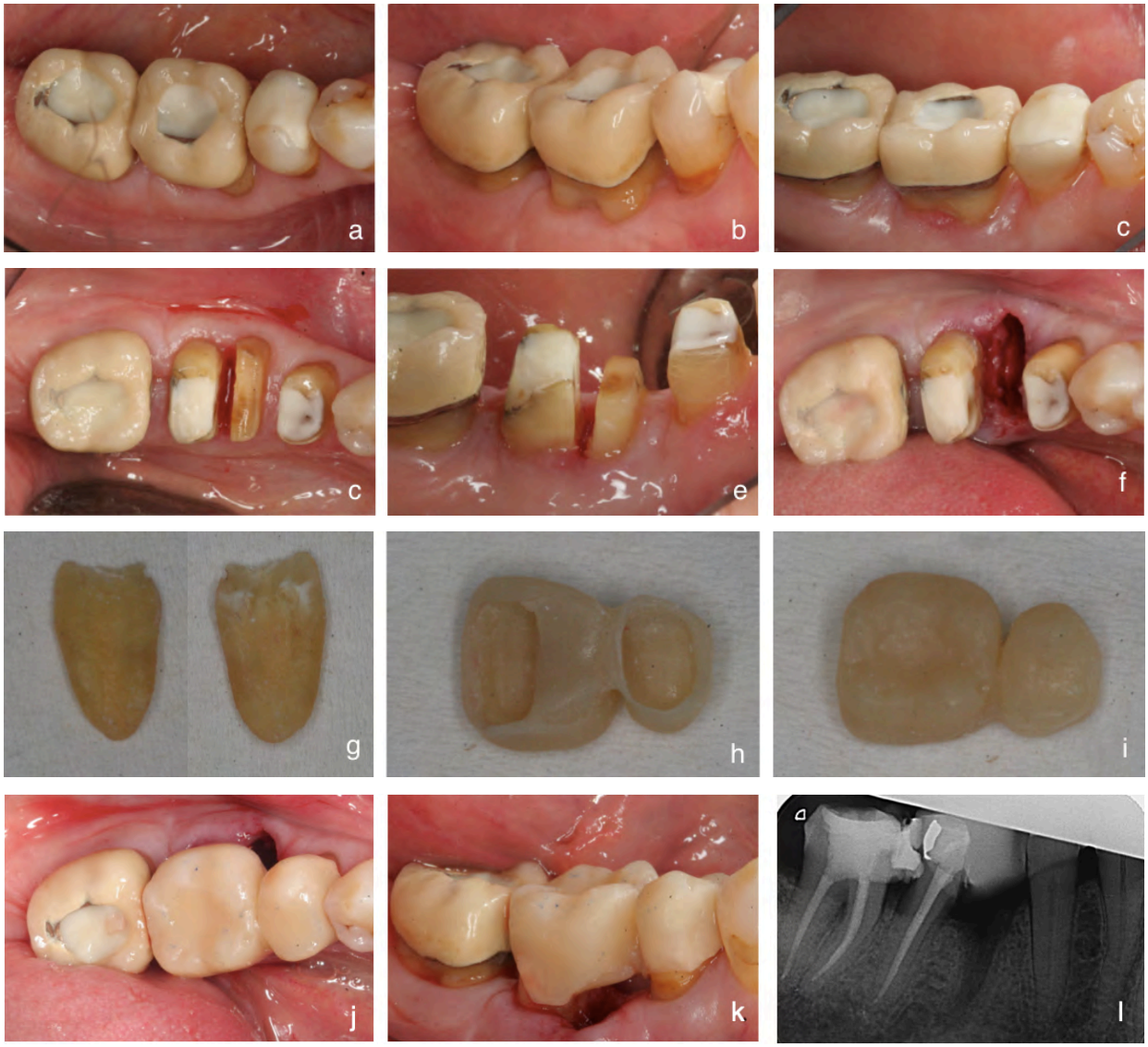

Abb. 25: Dokumentation der Hemisektion von Zahn 46 (21.10.2016):

a) Vestibuläre Ansicht des Unterkieferbereichs 45-47 *prae OP*, fünf Monate nach apikalem Verschiebelappen des Unterkieferbereichs;
b) Linguale Ansicht des Unterkieferbereichs 45-47 *prae OP*;
c) Okklusale Ansicht des Unterkieferbereichs 45-47 *prae OP*;
d) Okklusale Ansicht nach Hemisektion des Zahnes 46;
e) Laterale Ansicht nach Hemisektion des Zahnes 46 und Kürzung des mesialen Anteils;
f) Okklusale Ansicht nach Entfernung des mesialen Anteils von Zahn 46;
g) Mesiale Wurzel von Zahn 46 von mesial (linke Bildhälfte) und distal (rechte Bildhälfte);
h) Individuell hergestelltes Provisorium von lingual;
i) Individuell hergestelltes Provisorium von okklusal;
j) Provisorium nach dem Einsetzen von okklusal;
k) Provisorium nach dem Einsetzen von vestibulär;
l) Röntgenkontrolle der Hemisektion.

Prothetische Versorgung im ersten Quadranten

Der ursprüngliche Behandlungsplan sah eine zeitgleiche prothetische Neuversorgung im ersten und vierten Quadranten vor. Aufgrund der Instabilität der vorhandenen Brücke im ersten Quadranten nach erfolgter endodontischer Therapie und des geänderten Behandlungsplans für die Unterkieferversorgung wurde die Neuversorgung im ersten Quadranten vorgezogen. Zuvor erfolgte die Überprüfung der parodontalen Parameter (siehe Abb. 26).

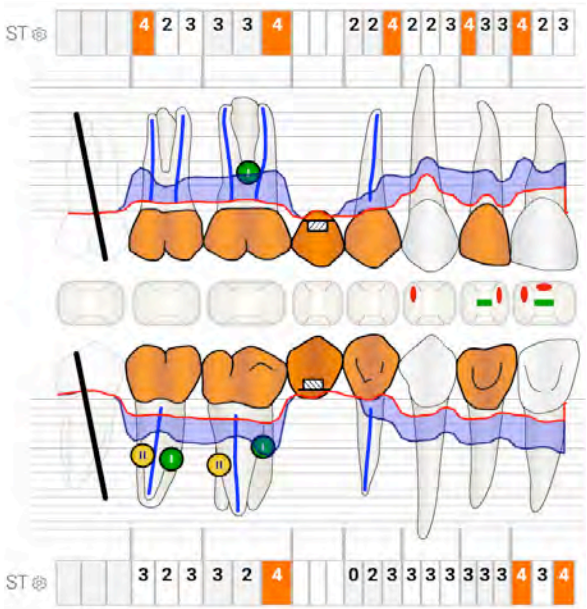

Abb. 26.: Parodontaler Attachmentstatus des ersten Quadranten vom 08.07.2016 sechs Monate nach der korrektiven Therapie und vor Beginn der prothetischen Versorgung.

Die Anfertigung der Brücke erfolgte unter Ausformung der Spee´sche Kurve, an die die spätere Unterkieferversorgung angepasst werden sollte (siehe Abb. 27). Vor Beginn der Präparation der Zähne 14, 16 und 17 am 08.07.2016 wurde eine Gingivektomie im Bereich des Kieferkamms zwischen den Zähnen 13 und 14, in *regio* 15 auf dem Kieferkamm und in *regio* 17 mit einem Elektrokauter vorgenommen, um optimale Gingivaverhältnisse für die interdentale Reinigungsfähigkeit zu schaffen. Für die Anfertigung einer vollkeramischen Arbeit wurde an jedem Zahn eine 0,5 – 1 mm breite Hohlkehle präpariert und eine okklusale Reduktion von ca. 2 mm zu den Unterkieferzähnen vorgenommen. Es erfolgte eine Korrekturabformung mit einem additionsvernetzenden Silikon (Provil novo Putty®, Provil novo Medium®, Kulzer, Hanau, Deutschland) sowie eine Bissregistrierung mit einem A-Silikon (Memoreg®, Kulzer). Die Anfertigung der Brücke erfolgte durch Zahntechnikermeister Sven Schober (Zahntechniklabor Rübeling+Klar Dental-Labor GmbH, Berlin) unter der Vorgabe einer parodontalhygiene-freundlichen Gestaltung, so dass auf dem nicht gesägten Gipsmodell Interdentalraumbürsten der ISO Größe 3 (TePe, Malmö, Schweden) in die Approximalräume eingeführt werden können. Die Gerüsteinprobe des e.max-Ceram® Gerüsts

(Ivoclar Vivadent, Schaan, Lichtenstein) erfolgte am 19.07.2016, die Eingliederung der mit Organic-Zircon transluzenten Keramik (Organical CAD/CAM GmbH, Berlin, Deutschland) verblendeten Arbeit erfolgte am 29.07.2016 mit einem adhäsiven Befestigungszement (RelyX Unicem®, 3M Espe)

Abb. 27: Prothetische Versorgung im ersten Quadranten:

a) Grobpräparation der Zähne 14, 16 und 17, Gingivasituation fünf Monate post OP mit Gingivaduplikatur im Kieferkammbereich und einer negativen Gingivaarchtitektur approximal 13/14, 16/17, die die Verwendung von Interdentalbürsten erschweren würde;
b) Situation *regio* 14-17 nach Feinpräparation und Gingivektomie zur Schaffung einer positiven Gingivaarchitektur;
c) Gerüsteinprobe des Emax-Ceram Keramikgerüstes mit Kunstoffaufbau zur Feinjustierung der Okklusion;
d) fertiggestellte Vollkeramikbrücke 14-17 auf dem Gipsmodell;
e) fertiggestellte Vollkeramikbrücke 14-17 von der Unterseite mit parodontalhygiene-freundlicher Gestaltung der Approximalräume;
f) Keramikkbrücke auf dem ungesägten Modell mit Approximalraumbürsten Iso Größe 3 zur Überprüfung der parodontalhygiene-freundlichen Gestaltung;
g) Vollkeramikbrücke 14-17 *in vivo* von lateral;
h) Vollkeramikbrücke 14-17 *in vivo* von okklusal;
i) Vollkeramikbrücke 14-17 *in vivo* von palatinal.

Reevaluation nach Abschluss der aktiven Parodontitistherapie und weiterführende Behandlung

Am 14.11.2016 wurde mit Ausnahme von Zahn 46 der erste parodontale Attachmentstatus im Anschluss an die korrektive Phase der Parodontitistherapie erhoben (siehe Abb. 28 und 29). Da die Hemisektion an Zahn 46 erst drei Wochen zuvor erfolgt war, wurden an diesem Zahn keine Messungen durchgeführt. Während die Sondierungstiefen im ersten, zweiten und vierten Quadranten, welche operative Maßnahmen erfahren hatten, kleiner als 6 mm waren, traten im dritten Quadranten zwei Sondierungstiefen von 6 respektive 7 mm auf. Diese wurden von einer putriden Exsudation begleitet und wurden als parodontales Rezidiv eingeschätzt.

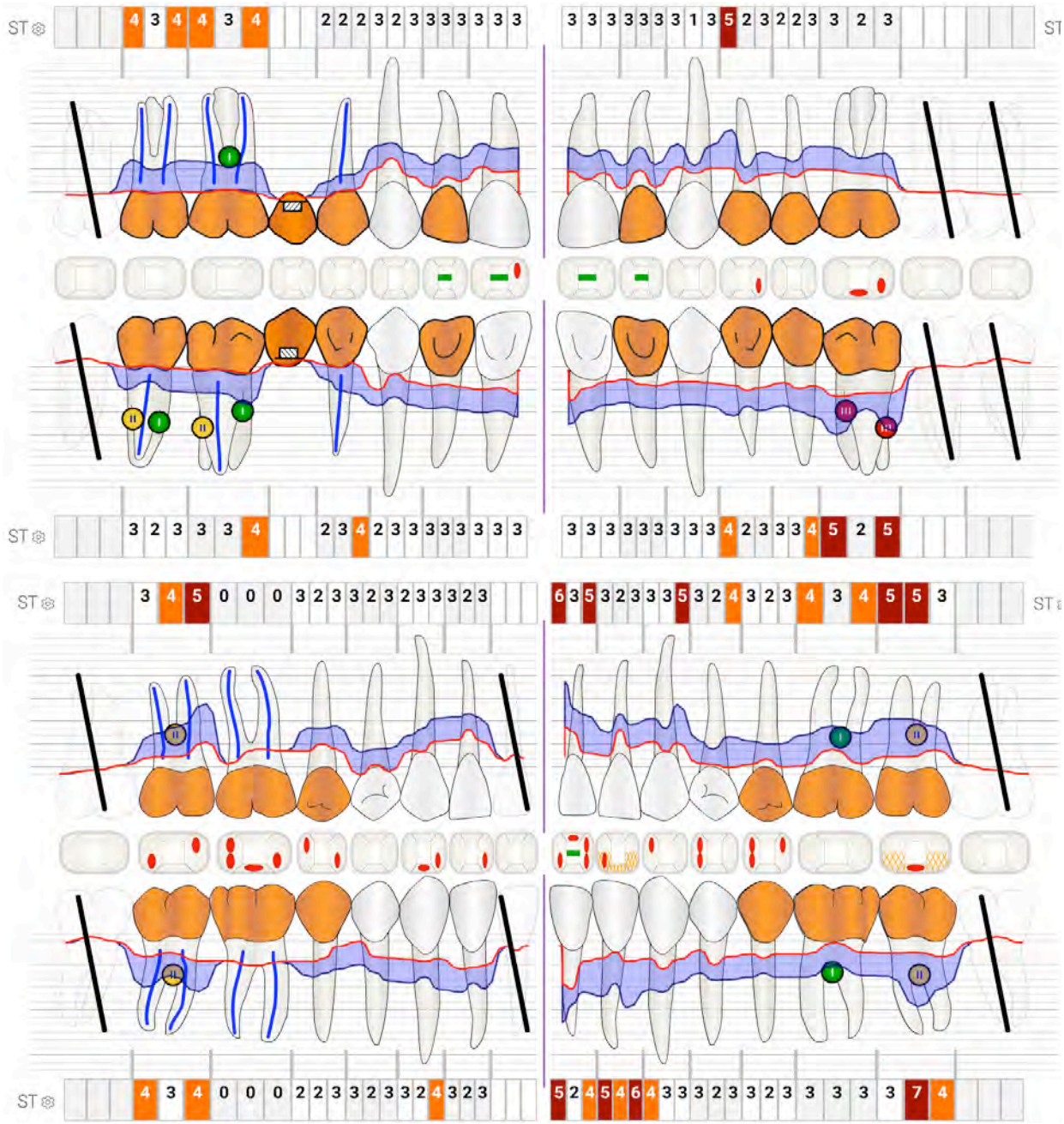

Abb. 28: Parodontaler Attachmentstatus nach Abschluss der aktiven Parodontitistherapie (14.11.2016) mit Ausnahme von Zahn 46, da die Entfernung der mesialen Wurzel erst drei Wochen zuvor erfolgt war (Sondierungstiefen).

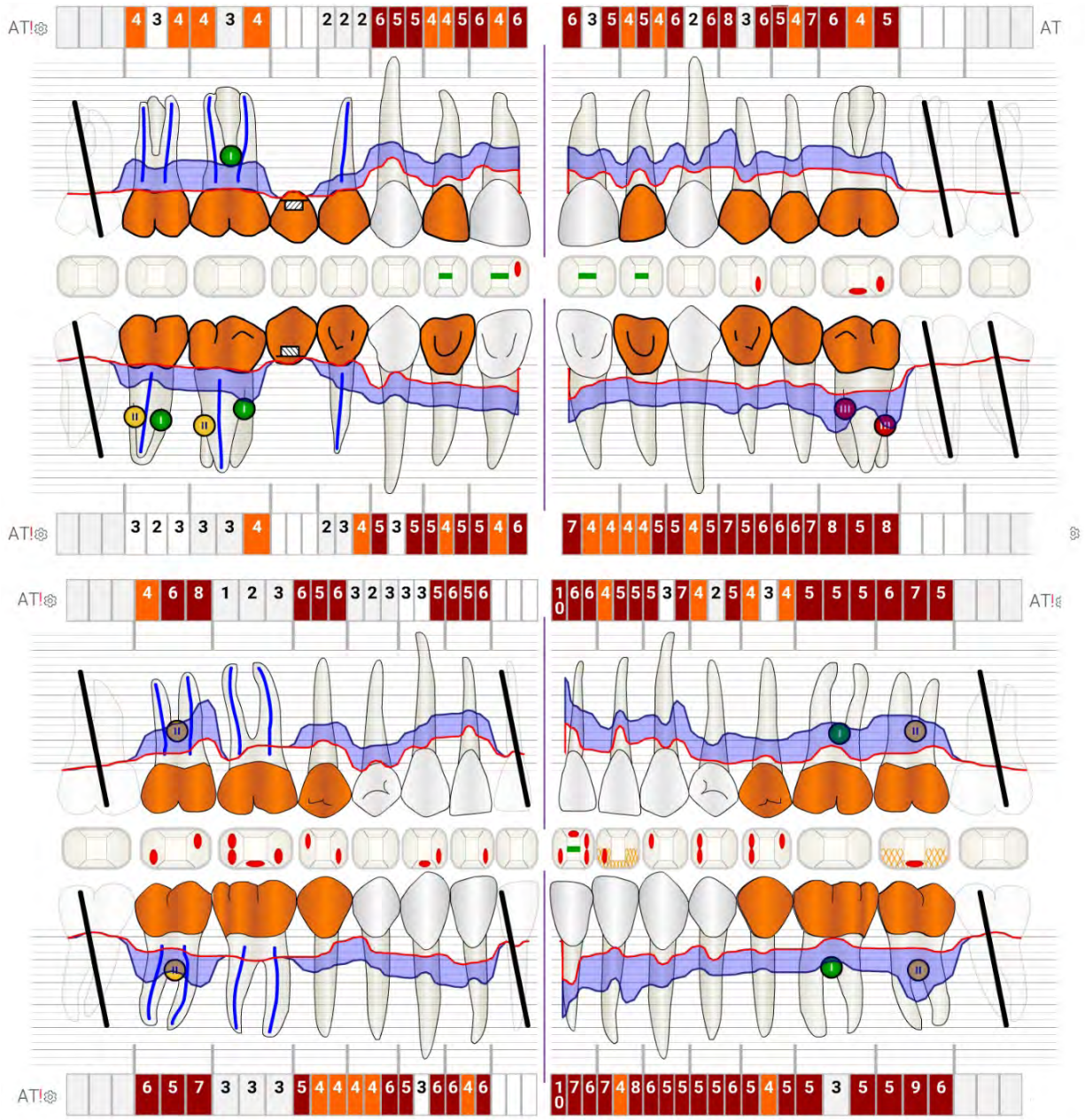

Abb. 29: Parodontaler Attachmentstatus nach Abschluss der aktiven Parodontitistherapie am 14.11.2016 (Attachmentlevel).

Im Anschluss an die Befunderhebung wurde ein erneutes Debridement durchgeführt, um die beiden Rezidive zu therapieren. Die Wurzeloberflächen von Zahn 31, 32 und 37 wurden mit einem Vautierscaler® (Deppeler) instrumentiert, welcher in seiner Form besonders grazil ist, so dass mit diesem Instrument die Oberflächen der Wurzeln auch in engen Taschen und an schmalen Wurzeln effektiv bearbeitet werden können. Darüber hinaus erfolgte eine professionelle mechanische Plaqueentfernung im Rahmen der unterstützenden Parodontitistherapie.

Perioprothetische Versorgung im vierten Quadranten

Drei Monate nach der Hemisektion von Zahn 46 wurde am 30.01.2017 mit der prothetischen Neuversorgung der Zähne 45-47 begonnen (siehe Abb. 30). Vor Beginn der Präparation wurden die Sondierungstiefen an der distalen Wurzel von Zahn 46 überprüft und eine maximale Tiefe von 3 mm festgestellt. Aufgrund der erforderlichen Mindestschichtstärken von > 1 mm zur Anfertigung vollkeramischen Brückenzahnersatzes wäre eine starke Schleifreduktion der Pfeilerzähne erforderlich gewesen, die die Stabilität, insbesondere des distalen Anteils von Zahn 46, beeinträchtigt hätte. Aus diesem Grund wurde der Patientin, die sich eine ästhetisch hochwertige Versorgung wünschte, ein Zahnersatz aus einem Metallgerüst mit einer Verblendung im vestibulären und okklusalen Bereich vorgeschlagen. Da Metallgerüste dünnere Mindestschichtstärken (0,3-0,5 mm) benötigen, war eine geringere Reduktion der mesialen und distalen Flächen der Pfeilerzähne möglich, so dass die Pfeilerstabilität gewährleistet werden konnte und eine parodontalhygiene-freundliche Gestaltung möglich war. Da die Patientin auf eine linguale Verblendung verzichten konnte, gab es auch hier noch einmal Möglichkeiten der geringeren Reduktion der Pfeilerzähne zur Stärkung ihrer Stabilität. Es erfolgte eine epigingivale Hohlkehlpräparation, wobei die Hohlkehle im vestibulären Bereich etwa 1 mm breit und im approximalen und lingualen Bereich maximal 0,5 mm breit angelegt wurde. Die okklusale Reduktion betrug 2 mm zu den Oberkieferzähnen. Nach Präparation und Retraktion der Gingiva aus dem Sulkus mit einem Faden der Größe 2 (Ultrapak® CleanCut, Ultradent, München, Deutschland) wurde eine Korrekturabformung mit einem knetbaren und einem dünnfließenden additionsvernetzenden Silikon (Provil novo Putty®, Provil novo Medium®, Kulzer) durchgeführt. Die Anfertigung der Arbeit erfolgte durch Zahntechnikermeister Sven Schober (Zahntechniklabor Rübeling+Klar Dental Labor GmbH) in parodontalhygiene-freundlicher Ausführung (siehe Abb. 31). Die Arbeit wurde mit Phosphatzement (Havard®, Harvard Dental International GmbH) eingesetzt.

Abb. 30: Prothetische Versorgung im vierten Quadranten (30.01.2017 – 30.03.2017):

a) Präparierte Pfeilerzähne von vestibulär;
b) Präparierte Pfeilerzähne von okklusal;
c) Präparierte Pfeilerzähne von lingual;
d) Überprüfung der okklusalen Reduktion in Schlussbisssituation;
e) Einprobe des Metallgerüstes der Brücke von 45 auf den distalen Anteil von 46;
f) fertiggestellte Arbeit auf dem ungesägten Gipsmodell zur Überprüfung der Hygienefähigkeit mit Interdentalbürsten der ISO-Größe 3 (Tepe®);
g) Fertiggestellte Arbeit von vestibulär;
h) Fertiggestellte Arbeit von apikal;
i) Fertiggestellte Arbeit von lingual;
j) Fertiggestellte Arbeit *in Vivo* von vestibulär;
k) Fertiggestellte Arbeit *in Vivo* von okklusal;
l) Fertiggestellte Arbeit *in Vivo* von lingual.

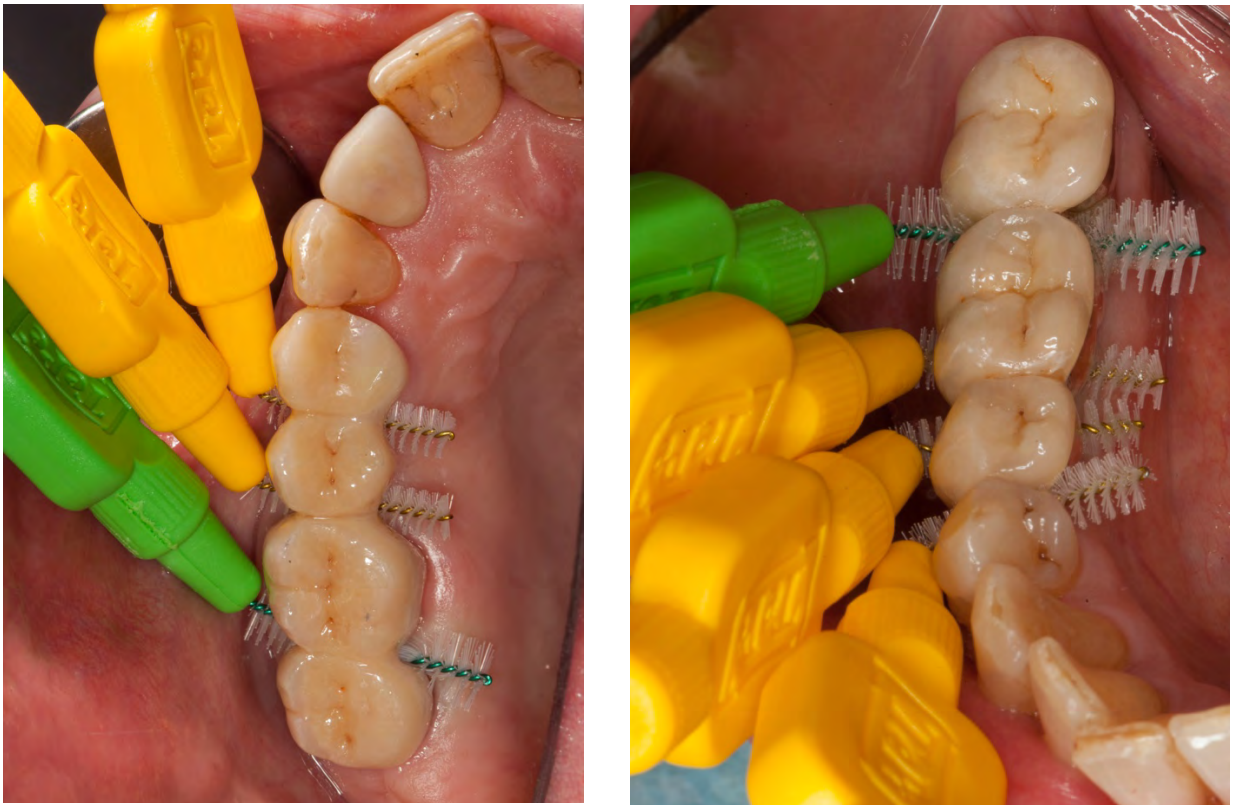

Abb. 31: Darstellung der parodontalhygiene-freundlichen prothetischen Versorgungen im ersten Quadranten (links) und vierten Quadranten (rechts), die mit Interdentalbürsten der ISO Größe 5 und 6 gereinigt werden können.

Befunde nach Abschluss der aktiven Parodontitistherapie sowie prothetischer Versorgung

Abb. 32: Intraoraler Fotostatus nach Abschluss der aktiven Parodontitistherapie und prothetischen Neuversorgung im ersten und vierten Quadranten (13.03.2017).

Frau xxx stellte sich am 13.03.2017 zur ausführlichen Befunderhebung nach Abschluss der aktiven Parodontitistherapie und perioprothetischen Versorgung des ersten und vierten Quadranten vor. Die Gingiva zeigt eine blassrosa Färbung ohne Hinweis auf eine entzündliche Veränderung (siehe Abb. 32). Die perioprothetischen Versorgungen weisen im ersten Quadranten einen epi-gingivalen und im vierten Quadranten einen supragingivalen Randschluss sowie eine parodontal-hygiene-freundliche Gestaltung auf.

Dentaler Befund nach Abschluss der aktiven Parodontitistherapie

Der dentale Abschlussbefund vom 13.03.2017 zeigte ein konservierend und prothetisch parodontalhygiene-freundlich gestaltetes, suffizient versorgtes adultes Gebiss (siehe Abb. 33).

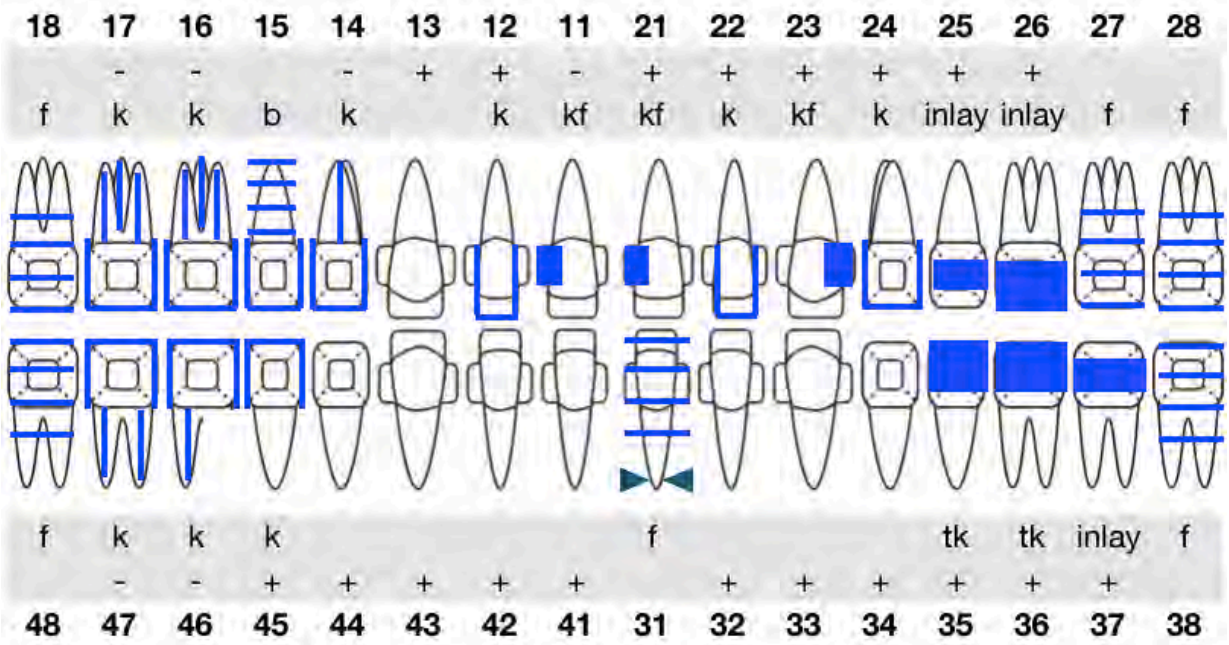

Abb. 33: Dentaler Befund vom 13.03.2017 nach Abschluss der aktiven Parodontitistherapie und Fertigstellung der perioprothetischen Versorgung.

Legende: f, fehlt; k, Krone; b, Brückenglied; kf, Kompositfüllung; tk, Teilkrone; -, negative Sensibilität; +, positive Sensibilität

Röntgenbefund zwölf Monate nach Abschluss der aktiven Parodontitistherapie

Am 26.11.2018 wurden Röntgenbilder der Seitenzahnbereiche angefertigt (siehe Abb. 34 rechte Seite, im Vergleich dazu die korrespondierenden Röntgenbilder der Ausgangssituation links).

Generalisierte Parodontitis Stadium III, Grad B

26.06.2015 26.11.2018

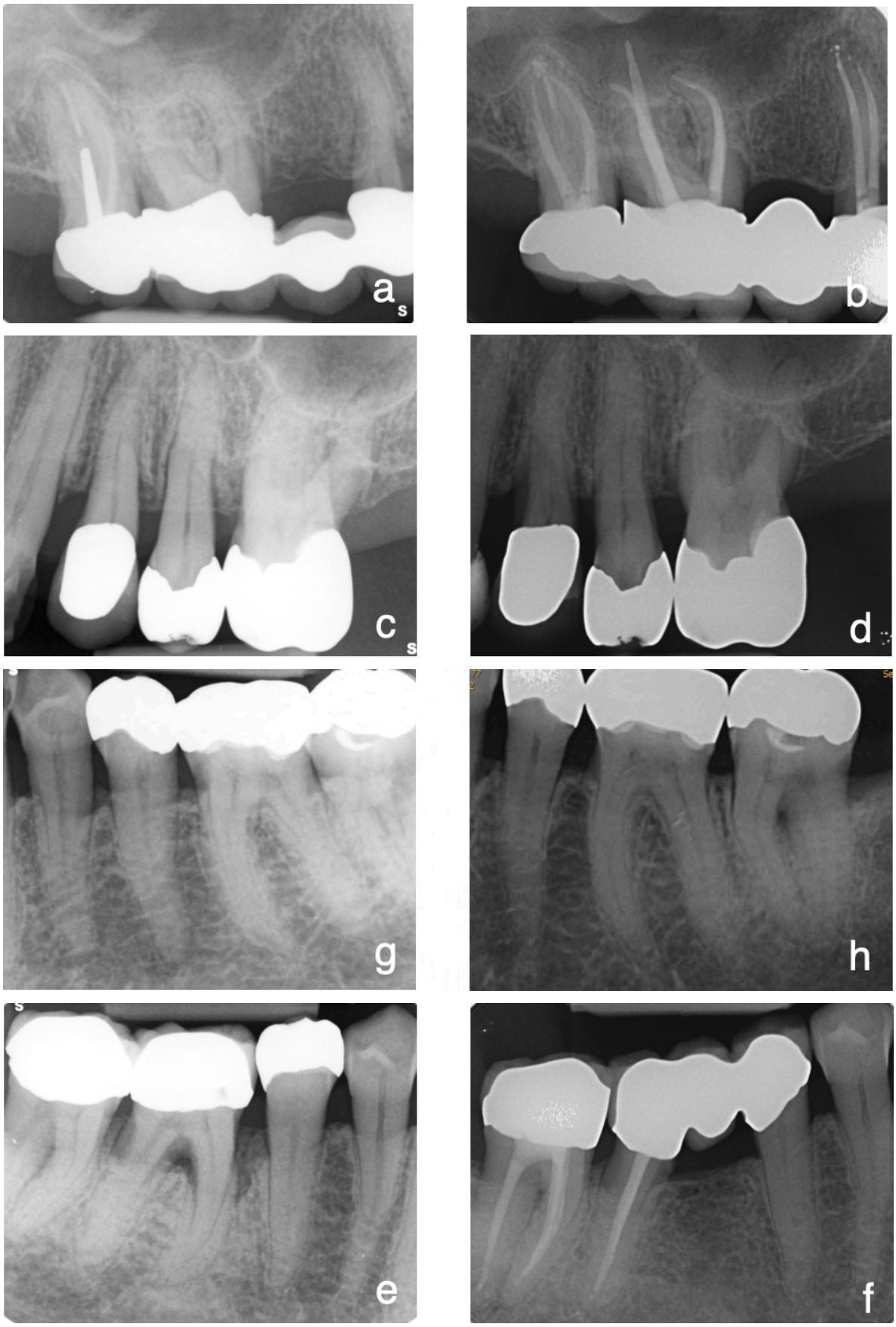

Abb. 34: Vergleichende Darstellung der Röntgenbilder vor und nach Therapie:

a) *Regio* 17-14 (Aufnahme vom 26.06.2015) linienförmige intrakanaläre Verschattung im Sinne einer Wurzelfüllung mit Erweiterung des apikalen Parodontalspaltes an 17 (Verdachtsdiagnose: chronische apikale Parodontitis an Zahn 17, vertikaler Knocheneinbruch an 14 mesial;
b) *Regio* 17-14 (Aufnahme vom 26.11.2018) intrakanaläre homogene, wandständige linienförmige Verschattungen im Sinne von Wurzelfüllungen bis kurz vor den Apex an den Zähnen 14, 16 und 17 mit physiologischer Breite des Parodontalspalts und einer stärkeren Mineralisation des marginalen Knochens im Sinne einer Ausheilung nach parodonaler Therapie;
c) *Regio* 24-26 (Aufnahme vom 26.06.2015) horizontaler Knochenverlauf im mittleren Wurzeldrittel mit Furkationsbeteiligung von Zahn 26;
d) *Regio* 24-26 (Aufnahme vom 26.11.2018) horizontaler Knochenverlauf im mittleren Wurzeldrittel mit Furkationsbeteiligung von Zahn 26;
e) *Regio* 34-37 (Aufnahme vom 25.06.2015) marginaler Knochenverlauf im oberen Wurzeldrittel horizontal;
f) *Regio* 35-37 (Aufnahme vom 25.11.2018) marginaler Knochenverlauf im oberen Wurzeldrittel horizontal und einer stärkeren Mineralisation des marginalen Knochens im Sinne einer Ausheilung nach parodonaler Therapie, Furkationsbeteiligung an 37 und vertikalem Knocheneinbrauch distal an 37;
g) *Regio* 45-47 (Aufnahme vom 25.06.2015) marginaler Knochenverlauf im oberen Wurzeldrittel horizontal mit vertikalem Knochenabbau an Zahn 46 mesial bis ins mittlere Wurzeldrittel, Furkationsbeteiligung Zahn 46;
h) *Regio* 45-47 (Aufnahme vom 25.11.2018) marginaler Knochenverlauf im oberen Wurzeldrittel horizontal mit ausgeheilter Extraktionsalveole der mesialen Wurzel von Zahn 46, linienförmige Verschattungen im Sinne von Wurzelfüllungen in der distalen Wurzel von 46 und beiden Wurzeln von 47, homogen, wandständig, bis kurz vor den Apex bei physiologischer Breite des apikalen Parodontalspalts.

Parodontale Befunde

Mundhygienestatus

Am 13.03.2017 betrug der Plaque Control Record 34,5 % und der Gingiva Index 1 % (O'Leary *et al.* 1972, Ainamo und Bay 1975).

Parodontaler Attachmentstatus nach Abschluss der aktiven Parodontitistherapie

Am 13.03.2017 wurde ein parodontaler Attachmentstatus erhoben (siehe Abb. 35 und 36). Dieser zeigte maximale Sondierungstiefen ≤ 5 mm ohne putride Exsudation. Der größte Furkationsbefall (Grad III) wurde an Zahn 26 erhoben (Hamp *et al.* 1975). Die maximale Lockerung entsprach Grad 1 und wurde an den Zähnen 12, 21, 22 und 31 festgestellt. Eine Sondierungsblutung lag an 17 % aller Messstellung vor und der PISA-Score betrug 334 mm^2 (siehe Abb. 37, (Nesse *et al.* 2008)).

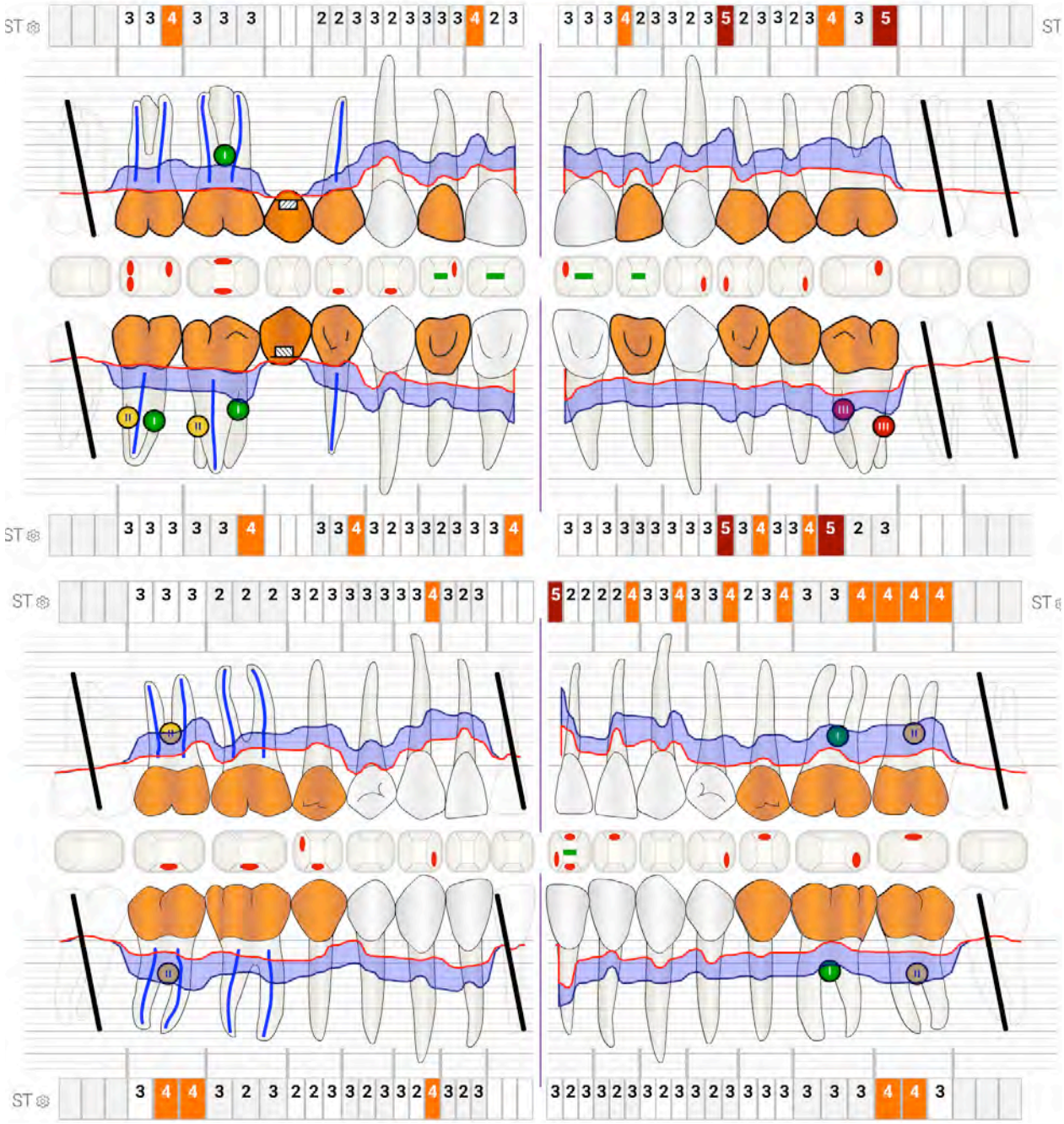

Abb. 35: Parodontaler Attachmentstatus vom 13.03.2017, fünf Monate nach Abschluss der aktiven Parodontitistherapie (Sondierungstiefen).

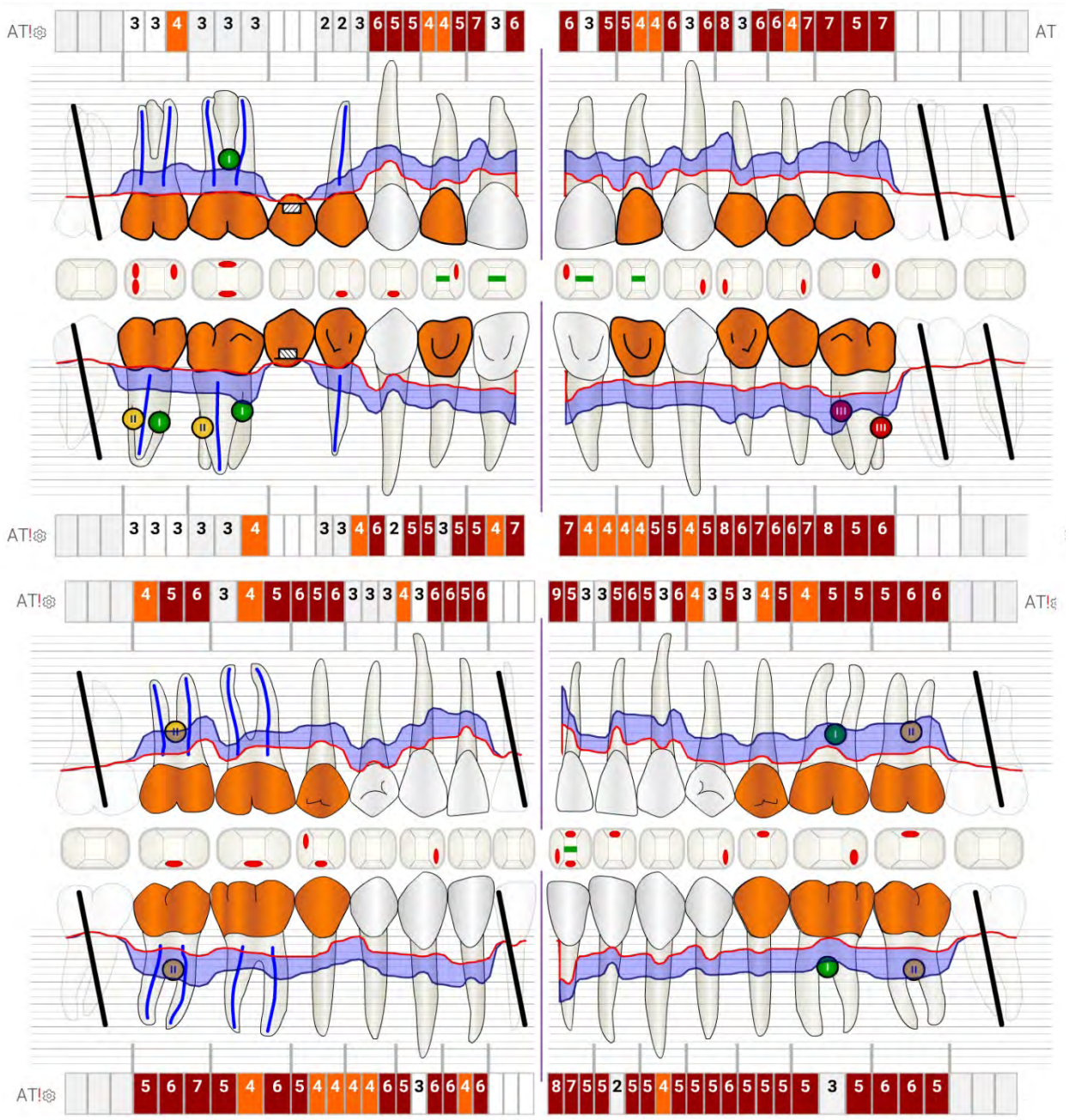

Abb. 36: Parodontaler Attachmentstatus vom 13.03.2017, fünf Monate nach Abschluss der aktiven Parodontitistherapie (Attachmentlevel).

PISA-Scores der Ausgangssituation, nach antiinfektiöser und nach korrektiver Phase der Parodontitistherapie

PISA-Score von 1649 mm^2 der Ausgangssituation (19.06.2015)

PISA-Score von 652 mm^2 drei Monate nach Abschluss der antiinfektiösen Phase der Parodontitistherapie (06.11.2015)

PISA-Score von 334 mm^2 fünf Monate nach Abschluss der korrektiven Phase der Parodontitistherapie (13.03.2017)

Abb. 37: PISA-Scores zu Behandlungsbeginn, nach der antiinfektiösen Phase der Parodontitistherapie und der korrektiven Parodontitistherapie.

Einzelzahnprognose nach Abschluss der aktiven Parodontitistherapie und perioprothetischen Versorgung

Die Einzelzahnprognose nach Abschlusss der aktiven Parodontitistherapie ist in Abbildung 38 dargestellt. Die Veränderung der prognostischen Beurteilung von Zahn 26 von der unsicheren zur fraglichen Kategorie erfolgte aufgrund der besseren Erreichbarkeit der Furkation im Rahmen der UPT nach der korrektiven Therapie mit einem apikal verschobenen Lappen.

Die Veränderung der prognostischen Beurteilung von Zahn 46 von der unsicheren zur sicheren Prognose ergab sich infolge der Umwandlung eines mehrwurzeligen Zahns mit Furkationsbeteiligung in einen einwurzeligen Zahn mit prothetischer Abstützung nach einm resektiven furkationschirurgischem Eingriff (Hemisektion) und der anschließenden perioprothetischen Versorgung.

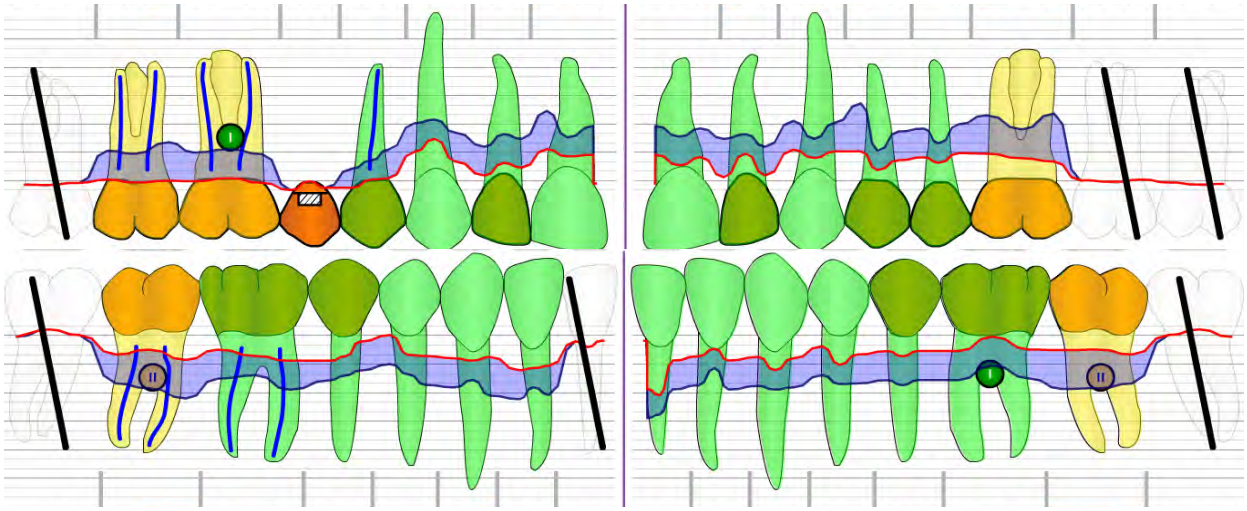

Abb. 38: Einzelzahnprognosen für alle Zähne nach Abschluss der aktiven Parodontitistherapie. Legende: grün = sichere Prognose, gelb = fragliche Prognose, orange = unsichere Prognose

Parodontitisrezidiv-Risikoanalyse und Festlegung des Intervalls für die unterstützende Parodontitistherapie

Die Parodontitisrezidiv-Risikoanalyse im Anschluss an die korrektive Parodontitistherapie ergab ein mittleres Risiko für ein Parodontitisrezidiv (Lang *et al.* 2003). Daraus resultierte eine Empfehlung für eine unterstützende Parodontitistherapie zwei Mal jährlich (siehe Abb. 39).

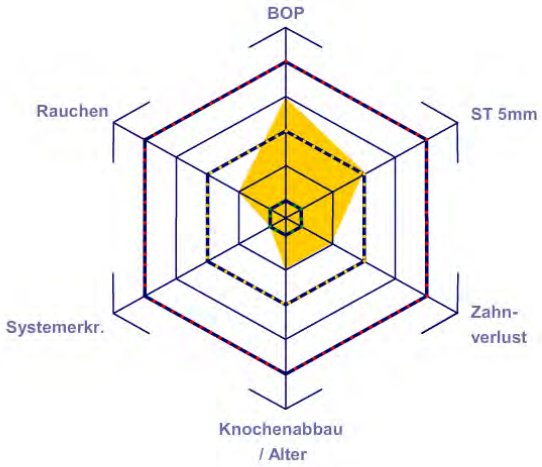

Risikofaktor		
Bluten auf Sondieren (BOP) in %	17	Automatisch ermittelt aus PA-Befund vom 13.03.2017
Zahl der Stellen mit Sondierungstiefe ab 5 mm	5	Automatisch ermittelt aus PA-Befund vom 13.03.2017
Zahl der verlorenen Zähne (ohne 8er)	3	Automatisch ermittelt aus PA-Befund vom 13.03.2017
Knochenabbau anhand Einzelbild / PSA	Abbau in mm: 5 Wurzel in mm: 22	$KI = \frac{Knabb.\ *}{100^{Alter}} = \frac{22.}{61} = 0.37$
Zigarettenkonsum	ehemaliger Raucher	
Systemische / genetische Faktoren	Faktor nicht vorhanden	

Risikoeinschätzung: mittel

Abb. 39: Parodontitisrezidiv Risikoanalyse nach Abschluss der korrektiven Phase der systematischen Parodontitistherapie und perioprothetischer Versorgung (13.03.2017).

Unterstützende Parodontitistherapie

Mit Erreichen der parodontalen Behandlungsziele wurde im Anschluss an die korrektive Phase der Parodontitistherapie die unterstützende Parodontitistherapie (UPT) als vierte Phase der systematischen Parodontitistherapie implementiert.

In jeder UPT wurde die Anamnese aktualisiert sowie ein Gingiva Index und der Plaque Control Record erhoben. Anschließend erfolgte eine Remotivation und Reinstruktion der Mundhygiene entsprechend den individuellen Werten der Mundhygieneindizes. Sondierungstiefen und -blutung wurden in jeder UPT erhoben und einmal pro Jahr erfolgte die Aufnahme eines kompletten parodontalen Attachmentstatus. Im Anschluss an die Aufnahme der parodontalen Befunde erfolgte die professionelle mechanische Plaqueentfernung sowie das subgingivale Debridement bei Vorliegen einer Sondierungstiefe von 4 mm mit einer Sondierungsblutung und allen Sondierungstiefen ≥ 5 mm (Eickholz *et al.* 2017, Chapple *et al.* 2018). Dies wurde mit einem Airscaler (SONICflex, KaVo) und Universalküretten (Deppeler SA) durchgeführt. Abschließend wurde eine Fluoridierung der Zähne mit einem fluoridhaltigen Gel (Elmex® gelée, GABA GmbH) vorgenommen. Ebenfalls einmal jährlich wurde eine Parodontitisrezidiv-Risikoanalyse durchgeführt, um die Intervalle für das kommende Jahr festzulegen. Zusätzlich erfolgte in jeder UPT ein Monitoring der prozentualen Sondierungsblutung. Werte > 23 % führten zu einer Empfehlung der Verkürzung des UPT-Intervalls um einen Monat (Ramseier *et al.* 2015). Die UPT erfolgte vorwiegend in sechsmonatigen Abständen und wird bis zum aktuellen Zeitpunkte durchgeführt.

Parodontale Diagnose nach aktiver Parodontitistherapie

Die parodontale Diagnose nach Abschluss der aktiven Parodontitistherapie (Stufe 1 – 3 der systematischen Parodontitistherapie) lautete:

- generalisierte Parodontitis Stadium III, Grad B (Caton *et al.* 2018, Papapanou *et al.* 2018, Tonetti *et al.* 2018)

Epikrise und Prognose

Diagnostik, Einordnung und Planung

Die Diagnose der hier vorgestellten xx-jährigen Patientin lautete generalisierte Parodontitis Stadium III, Grad B (Caton *et al.* 2018, Papapanou *et al.* 2018, Tonetti *et al.* 2018). Für das generalisierte Ausmaß sowie die Beurteilung des Vorliegens von Stadium III sprachen folgende Parameter: approximaler Attachmentverlust ≥ 5 mm an mehr als 30 % der Messstellen, radiologisch diagnostizierter Knochenverlust bis ins mittlere Wurzeldrittel, parodontitisbedingter Zahnverlust < 4 Zähne, Furkationsbefall Grad III sowie Sondierungstiefen ≥ 6 mm. Komplexitätsfaktoren, die zur Diagnose Parodontitis Stadium IV geführt hätten, lagen nicht vor. Das Verhältnis zwischen prozentualem Knochenabbau (ca. 50 %) und Alter (xx Jahre) war ≤ 1. Dies und das Fehlen von Modifikatoren für die rasche Progressionsrate (Rauchen, Diabetes mellitus) führten zur Beurteilung Progressionsrate in Grad B.

Die Diagnosestellung bei der hier vorgestellten Patientin erfolgte anhand der 1999 veröffentlichten Klassifikation parodontaler Erkrankungen (Armitage 1999). Das Alter der Patientin (xx Jahre), ein Attachmentverlust ≥ 5 mm an mehr als 30 % der Messstellen bei einer allgemeinmedizinisch ge-sunden Patientin sprachen für die Diagnose generalisierte schwere chronische Parodontitis.

Die Parodontitis wird als entzündliche Erkrankung angesehen, die durch das Vorhandensein einer dysbiotisch wirkenden oralen mikrobiellen Flora, welche entzündliche Prozesse auslösen kann, charakterisiert wird (Hajishengallis 2015). Die Progression parodontaler Entzündungen kann so-wohl durch „patientenspezifische“ Faktoren, z.B. genetische Prädisposition oder Tabakkonsum als auch durch „stellenspezifische“ Faktoren, beispielsweise das Vorhandensein von Plaquere-tentionsnischen durch insuffiziente Restaurationen, Zahnengstand, oder Konkremente beeinflusst werden (Page *et al.* 1997, Meyle *et al.* 2015).

Als ätiologischer Faktor für die parodontale Erkrankung war das Rauchen von etwa 40 Zigaretten täglich für 26 Jahre relevant. Rauchen stellt einen Risikofaktor für parodontale Erkrankungen dar (Nociti *et al.* 2015) und eine Vielzahl unterschiedlicher Untersuchungen legen eine Dosis-Wirkungs-Beziehung nahe (Kibayashi *et al.* 2007, Vouros *et al.* 2009). Die Menge des Tabakkonsums entspricht einer Äquivalenzdosis von 52 sogenannten Packungsjahren. Die Patientin konnte ein Jahr vor Behandlungsbeginn die Rauchgewohnheit ablegen und ist bis zum jetzigen Zeitpunkt Nichtraucherin. Da der Tabakstopp erst sechs Jahre her ist, sind noch Auswirkungen des Rau-chens auf die parodontale Heilung möglich (Kaldahl *et al.* 1996, Grossi *et al.* 1997). In diesem Zusammenhang sind möglicherweise die beiden lokalen Rezidive *regio* 31/32 und 37 zu sehen, die im November 2016 registriert wurden.

Genetische Aspekte werden schon seit vielen Jahren als ätiologische Faktoren in der Ätiopathologie parodontaler Erkrankungen diskutiert (Page und Kornman 1997). Mehrere Genloci, die mit einem erhöhten Risiko für Parodontitis assoziiert sind, konnten in der jüngeren Vergangenheit durch genomweite Assoziationsstudien identifiziert werden (Schaefer *et al.* 2009, Bochenek *et al.* 2013, Schaefer *et al.* 2013). Eine genetische Disposition, die in die Ätiologie der Parodontitis im vorliegenden Fall involviert ist, kann aus der Familienanamnese vermutet werden.

Die synoptische Therapieplanung sah eine systematische, phasenweise Parodontitistherapie vor (Drisko 2001, Pihlstrom 2001). In der antiinfektiösen Phase waren der Austausch insuffizienter zahnärztlicher Restaurationen und endodontische Therapien, eine professionelle mechanische Plaqueentfernung verbunden mit Mundhygieneinstruktionen und -motivationen sowie das subgingivale Debridement aller Parodontien mit einer Sondierungstiefe ≥ 4 mm vorgesehen. In der korrektiven Phase waren regenerative und resektive parodontalchirurgische Eingriffe in allen Seitenzahngebieten geplant. Nach Abschluss der aktiven Parodontitistherapie war eine perioprothetische Versorgung im ersten und vierten Quadranten sowie die Etablierung einer unterstützenden Parodontitistherapie entsprechend der Parodontitisrezidiv-Risikoanalyse angedacht. Das in der aktuellen Leitlinie veröffentlichte Konzept der systematischen Parodontitistherapie für die Stadien I-III der Parodontitis sieht eine Therapie in vier Stufen vor (Sanz *et al.* 2020). Die Zuordnung der Therapiestufen des aktuellen Konzepts wurde in der vorliegenden Fallbeschreibung in das Konzept der phasenweisen Therapie integriert und in der Epikrise von Fall 1 erläutert.

Therapie

Es gab keine Anhaltspunkte für den Bedarf einer systemischen Parodontitistherapie.

Ziel der antiinfektiösen Phase der Parodontitistherapie ist die maximal erreichbare Reduktion von supra- und subgingivaler Plaque, bakterieller Biofilme und Konkremente sowie die Beseitigung aller plaqueretentiven Nischen. Klinische Untersuchungen, die vor allem in den 1980 er Jahren durchgeführt wurden, zeigten, dass eine effektive Reduktion der Sondierungstiefen nur bei einer Kombination aus supragingivaler Plaquekontrolle und einem subgingivalen Debridement der Zahnwurzeloberflächen erreicht werden kann (Cercek *et al.* 1983, Magnusson *et al.* 1984, Loos *et al.* 1988, Sbordone *et al.* 1990). Die supragingivale Plaquekontrolle wird durch eine professionelle mechanische Plaqueentfernung durch den Behandler in Verbindung mit einer dauerhaften effektiven Plaqueentfernung durch den Patienten erreicht. Mundhygieneinstruktionen können die persönliche Plaqueentfernung verbessern (Soderholm *et al.* 1982, Soderholm *et al.* 1982). Im Hinblick auf die Effektivität der Plaqueentfernung und Reduktion gingivaler Entzündungen zeigen sich elektrische Zahnbürsten gegenüber Handzahnbürsten überlegen, ohne dass bislang Unter-

schiede zwischen verschiedenen Typen elektrischer Zahnbürsten (rotierend, schallbetrieben) beschrieben worden sind (Yaacob *et al.* 2014). Für die Approximalraumreinigung bei Parodontitispatienten zeigten Interdentalraumbürsten eine größere Effektivität im Vergleich zu Zahnseide oder Floss, wenn die Approximalräume so groß sind, dass Interdentalraumbürsten verletzungsfrei benutzt werden können (Chapple *et al.* 2015). Da die Patientin bereits eine elektrische Schallzahnbürste nutzte, wurde sie ausführlich in deren korrekter Anwendung und dem Gebrauch von Interdentalraumbürsten unterwiesen. Ziel der supragingivalen Plaquekontrolle ist es, bei den sogenannten Mundhygieneindizes (Plaque- und Gingivaindex) Werte unter 20 % zu erreichen (Magnusson *et al.* 1984). Dieses Ziel wurde im Rahmen der antiinfektiösen Phase der Parodontitistherapie erreicht. Während der gesamten Dauer der systematischen Parodontitistherapie schwankte der Plaque Control Record zwischen 7-68 % und der Gingiva Index zwischen 0-11 %.

Klinische Studien haben eine Effektivitätsäquivalenz verschiedener Behandlungsmodi des subgingivalen Debridements der Wurzeloberflächen (1. quadrantenweise im Verlauf mehrerer Wochen, 2. innerhalb von 24 Stunden (Mundgesamtbehandlung) sowie 3. binnen 24 Stunden mit einer ergänzenden medikamentösen Unterstützung mit chlorhexidinhaltigen Spülungen, Sprays und Gels (Mundgesamt-Desinfektion)) in der nicht-chirurgischen Parodontitistherapie festgestellt (Eberhard *et al.* 2008, Eberhard *et al.* 2015), so dass andere Kriterien für die Entscheidung, in welchem Modus das subgingivale Debridement der Wurzeloberflächen durchgeführt wird, herangezogen werden konnten. Auf Wunsch der Patientin wurde das subgingivale Debridement an zwei Terminen durchgeführt. Das Debridement erfolgte mit Hand- und Schallinstrumenten. Während ultraschallbetriebene Instrumente in den Furkationen effektiver reinigen als Handinstrumente (Leon *et al.* 1987), sind Hand- und Schallinstrumente in der Reinigung der Wurzeloberflächen einwurzeliger Zähne und bei Molaren an den Approximalflächen vergleichbar effektiv (Torfason *et al.* 1979, Badersten *et al.* 1981, Badersten *et al.* 1984, Hallmon *et al.* 2003). Eine adjuvante systemische Antibiotikatherapie wurde nicht durchgeführt, da das Alter der Patientin oberhalb des Grenzwertes für die Empfehlung dieser Therapie lag (Harks *et al.* 2015, Jockel-Schneider *et al.* 2018).

Die erste Reevaluation zeigte eine deutliche Besserung der relevanten klinischen Parameter: Die Sondierungsblutung sank von 45 % auf 22 %, der Anteil von Zähnen mit Sondierungstiefen > 6 mm reduzierte sich von 76 % auf 44 % und der PISA-Score sank von 1.649 mm^2 auf 652 mm^2.

Da das Risiko für Zahnverlust mit zunehmender Sondierungstiefe steigt (Matuliene *et al.* 2008) und bei Sondierungstiefen ≥ 6 mm mit der nicht-chirurgischen Parodontitistherapie eine ausreichende Entfernung der subgingivalen Konkremente nicht gewährleistet werden kann (Buchanan

et al. 1987), werden Sondierungstiefen ≥ 6 mm als ein Indikationsbereich für parodontalchirurgische Maßnahmen zur Taschentiefenreduktion angesehen. Neben Sondierungstiefen ≥ 6 mm können oftmals auch offene Furkationen im Rahmen der nicht-chirurgischen Parodontitistherapie nicht effektiv gereinigt werden, darüber hinaus erhöht fortgeschrittener Furkationsbefall das Risiko für Zahnverlust, so dass Furkationsbeteiligungen einen weiteren Indikationsbereich für korrektive Therapiemaßnahmen darstellen können (Fleischer *et al.* 1989, Graetz *et al.* 2015).

Das parodontalchirurgische Therapiespektrum zur Behandlung von Furkationsbeteiligungen umfasst apikal verschobene Mukogingivallappen in Kombination mit odonto- und osteoplastischen Maßnahmen zur Verbesserung der Reinigungsfähigkeit der Furkation, Tunnelierungen und Prämolarisierungen, Wurzelamputationen und -resektionen. Die Entscheidung für eine Therapieform erfolgt anhand anatomischer Gegebenheiten, dem Vorhandensein apikaler Parodontitiden, dem Ausmaß des Knochenabbaus und unter Berücksichtigung der späteren Versorgungsmöglichkeiten. Chirurgische Furkationstherapien können die Notwendigkeit an endodontische Maßnahmen stellen, so dass die Behandlungen ein hohes Maß an Invasivität erfordern und dem Risiko einer postendodontischen Infektion des periapikalen Gewebes unterliegen.

Im vorliegenden Patientenfall waren im ersten Quadranten Amputationen der distobukkalen Wurzeln der Zähne 16 und 17 geplant. Intraoperativ zeigte sich, dass der Knochenabbau der distalen Wurzeln beider Zähne weit weniger vorangeschritten war als nach Beurteilung der Röntgenbilder angenommen wurde, so dass statt der Wurzelamputation eine Odontoplastik sowie eine Osteoplastik zur Schaffung einer konvexen Knochenarchitektur durchgeführt und mit einer Apikalverschiebung der Gingiva zur Reduktion der Taschensondierungstiefen kombiniert. Die Nichtübereinstimmung des röntgenologischen Befundes mit der intraoperativen Situation in *regio* 16/17 verdeutlicht die Problematik der eingeschränkten Beurteilbarkeit dreidimensionaler Strukturen auf zweidimensionalen Röntgenbildern. Die Anfertigung einer dentalen Volumentomographie hätte diese Problematik visualisieren können und zur Vermeidung der endodontischen Behandlung von Zahn 16 für die resektive Furkationstherapie geführt.

Im zweiten Quadranten wurde ein resektiver parodontalchirurgischer Eingriff mit einem apikal verschobenen Lappen in Kombination mit Odontoplastiken zur Erweiterung der Furkationen durchgeführt. Dieser resektiver Eingriff stellt die minimalinvasivste Technik der parodontalchirurgischen Furkationstherapien dar, führt jedoch teilweilse nur zu einer Verbesserung der Reinigungsfähigkeit der Furkationen für den Behandler in der sich anschließenden unterstützenden Parodontitistherapie, während die Furkationen für die häusliche Mundhygiene der Patientin weiterhin unzugänglich sind. Im vorliegenden Pateintenfall betrifft die dies Furkationen der Zähne 16 mesial und 26 mesial und distal. Daher stellt diese Behandlung einen Kompromiss zwischen dem Versuch

des Erhalts aller Zahnwurzeln aufgrund des vorhandenen Attachments und der Entfernung von plaqueretentiven Stellen in der korrektiven Parodontitistherapie dar.

Während des resektiven Eingriffs im vierten Quadranten wurde eine externe Resorption an der mesialen Wurzel von Zahn 46 diagnostiziert. Diese befand sich auf der lingualen Seite apikal der Furkation im mittleren Wurzeldrittel und stand im Zusammenhang mit einem lokalen vertikalen Knochenabbau. Externe Resorptionen wurden im Zusammenhang mit Traumen (Heithersay 1999), kieferorthopädischen Behandlungen (Fox 2005), parodontalen Erkrankungen (Rodriguez-Pato 2004), Tumoren (Epstein *et al.* 1984) und nekrotischen Pulpen (Jacobsen 1980) beobachtet. Im vorliegenden Fall scheint die parodontale Erkrankung die wahrscheinlichste mögliche Ursache für die Resorption zu sein. Konservative, resektive, regenerative und kieferorthopädische Therapieverfahren wurden beschrieben. Die Erfolgsrate scheint mit der Lokalisation der Resorption zu korrelieren. Je weiter koronal die Resorption gelegen ist, desto seltener kam es zur Progression der Resorption. Im vorliegenden Fall wurde nach Diagnose der Resorption der Behandlungsplan geändert. Aufgrund der Nähe der Resorption zur freiliegenden Furkation, welche im geplanten Eingriff tunneliert werden sollte, wurde entschieden, die vorhandene Furkationsproblematik sowie die externe Resorption durch die Hemisektion der mesialen Wurzel zu therapieren. Daher wurde keine Tunnelierung durchgeführt, sondern der Eingriff wurde unter Durchführung odonto- und osteoplastischer Maßnahmen zur Schaffung einer positiven Knochenarchitektur sowie einer Apikalverschiebung der Gingiva fortgesetzt. Im Anschluss erfolgte die endodontische Behandlung und Hemisektion.

Die Beseitigung von Furkationsbereichen durch die Hemisektion vermindert Plaqueretentionsnischen und verbessert die Reinigungsmöglichkeiten von Molaren durch die Vereinfachung anatomischer Gegebenheiten, ist aber an eine vorangehende endodontische Therapie des Zahnes gebunden. Auch aus diesem Grund ist die Therapie mit einer erhöhten Komplikationsanfälligkeit verbunden, die sich in verschiedenen dentoalveolären Strukturen manifestieren können und das Risiko des Zahnverlustes erhöhen: Gefahr der endodontischen Komplikation infolge nicht ausreichender Beseitigung des endodontischen Biofilms mit Entstehung einer apikalen Parodontitis, Gefahr der Wurzelfraktur aufgrund der mechanischen Schwächung der Wurzel infolge endodontischer Therapie sowie erhöhte Kariesanfälligkeit durch Exposition der Zahnwurzel in die Mundhöhle (Erpenstein *et al.* 2004). Andererseits ermöglicht sie den längeren Erhalt eigener Zähne und wies in klinischen Studien 10-Jahres-Erfolgsraten zwischen 62 und 97 % auf (Langer *et al.* 1981, Buhler 1988, Carnevale *et al.* 1998). Im Vergleich zu einwurzeligen endodontisch behandelten Zähnen zeigen wurzelresezierte Molaren keine schlechtere 10-Jahres-Prognose (Blomlof *et al.*

1997). Neben den genannten Faktoren ist die Überlebensrate resezierter Molaren auch von patientenbezogenen Faktoren abhängig; der Qualität der persönlichen Mundhygiene sowie der Teilnahme an der unterstützenden Parodontitistherapie. Höhere Überlebensraten von resizierten Molaren wurden bei effektiver Mundhygiene und regelmäßiger Teilnahme an der unterstützenden Parodontitistherapie beobachtet (Hirschfeld *et al.* 1978, McFall 1982, Goldman *et al.* 1986, Wood *et al.* 1989, Carnevale *et al.* 1998).

Die unterstützende Parodontitistherapie ist für den langfristigen Therapieerfolg parodontaler Behandlungen von großer Bedeutung (Axelsson *et al.* 1981, Axelsson *et al.* 2004). Sie umfasst die regelmäßige Aktualisierung der Anamnese, die Durchführung oraler Untersuchungen zum Monitoring der Stabilität des Behandlungsergebnisses durch die Erhebung eines Attachmentstatus, die Evaluation und eine Reinstruktion der Mundhygiene (Auschill *et al.* 2018, Graetz *et al.* 2018) sowie die Entfernung supra- und subgingivaler Biofilme (Armitage *et al.* 2016). Die im Rahmen der UPT regelmäßig durchgeführte professionelle mechanische Plaqueentfernung wird als wichtiger Baustein der Sekundärprophylaxe des Voranschreitens der Parodontitis angesehen (Trombelli *et al.* 2015). Die subgingivale Instrumentierung wird bei Sondierungstiefen von 4 mm bei Vorhandensein einer Sondierungsblutung und bei Sondierungstiefen ≥ 5 mm unabhängig der Sondierungsblutung durchgeführt, da diese Werte die Grenzwerte für die Unterscheidung von parodontaler und gingivaler Gesundheit auf einem reduziertem Parodontium bei einem stabilen Parodontitis-Patient und dem Vorhandensein einer Parodontitis darstellen (Chapple *et al.* 2018, Papapanou *et al.* 2018). Die UPT schließt sich an den Abschluss der aktiven Parodontitistherapie an und wird in einem individuellen Intervall, das sich am Parodontitisrezidivrisiko des Patienten orientiert, durchgeführt (Lang und Tonetti 2003). Langzeituntersuchungen über 10 und 20 Jahre zeigten einen Zusammenhang zwischen der regelmäßig durchgeführten UPT mit dem Zahnerhalt (Eickholz *et al.* 2008, Pretzl *et al.* 2018). Für die Beurteilung der parodontalen Stabilität kann der Parameter prozentuale Sondierungstiefe herangezogen werden (Lang *et al.* 1986, Lang *et al.* 1990, Joss *et al.* 1994). Er weist einen hohen negativen Prädiktionswert auf, der so interpretiert werden kann, dass eine fehlende Sondierungsblutung einen Hinweis für eine zukünftige Stabilität des Attachmentverlaufs darstellt. Demgegenüber ist eine vorhandene Sondierungsblutung mit einer niedrigen (1,5 %) bis moderaten Chance (30 %) für einen zunehmenden Attachmentverlust assoziiert, die davon abhängt, wie häufig eine Messstelle in der UPT eine Sondierungsblutung aufweist (Lang *et al.* 1986). Eine im Jahr 2015 veröffentlichte Arbeit wies eine Assoziation zwischen der Progression der Parodontitis gemessen als Zunahme der Sondierungstiefe und dem Intervall für die UPT in Abhängigkeit der prozentualen Sondierungsblutung mit verschiedenen Grenzwerten für Raucher (16 %) und Nichtraucher (23 %) nach (Ramseier *et al.* 2015). In einer darauf aufbauenden Untersuchung wurde gezeigt, dass die Progression der Zunahme von Sondierungstiefen nicht nur

von der prozentualen Sondierungsblutung, sondern auch von der Tiefe der residualen Taschen abhängig ist. Taschensondierungstiefen in den Kategorien 4 mm, 5 mm und ≥ 6 mm haben in einem UPT-Intervall ein unterschiedliches Risiko für eine Progression. (Ramseier *et al.* 2019). In den vorliegenden Patientenfällen wurde die Risikoanalyse für ein Parodontitisrezidiv im Anschluss an die aktive Parodontitistherapie einmal jährlich als Basis für die Bestimmung des UPT-Intervalls des kommenden Jahres herangezogen (Lang und Tonetti 2003). In jeder UPT wurden die Sondierungstiefen und die Sondierungsblutung erhoben und die prozentuale Sondierungsblutung als Entscheidungshilfe für eine erforderliche Veränderung des UPT-Intervalls um einen Monat herangezogen (Ramseier *et al.* 2015). Zukünftig werden die Intervalle für die UPT auch unter Berücksichtung der verbliebenen Sondierungstiefen ermittelt (Ramseier *et al.* 2019). Die UPT-Intervalle der Patientin waren zwischen zwei und vierzehn Monaten lang.

Ergebnis und Ausblick

Nach Abschluss der aktiven Parodontitistherapie konnte ein weitgehend entzündungsfreier Parodontalzustand mit wenigen persistierenden pathologisch erhöhten Sondierungstiefen an den Zähnen 24, 26 und 31 erreicht werden. Da jedoch einige Furkationen auch nach der Therapie nicht adäquat durch die Patientin selbst gereinigt werden können (Zähne 16, 17 und 26 jeweils distal). wurde das Behandlungsergebnis in die Stufe B entsprechend den Behandlungszielen der Qualitätsleitlinie für Zahnmedizin der Schweizer Gesellschaft für Parodontologie eingeordnet (Mombelli 2015). Die Diagnose nach aktiver Parodontitistherapie blieb unverändert generalisierte Parodontitis Stadium III Grad B (Caton *et al.* 2018, Papapanou *et al.* 2018, Tonetti *et al.* 2018). Obwohl die Therapie zu einer deutlichen Verbesserung des parodontalen Zustands der Patientin geführt hat, konnte der Zustand „Parodontale und gingivale Gesundheit auf einem reduziertem Parodontium bei einem stabilen Parodontitis-Patienten“ nicht erreicht werden, da vereinzelte Sondierungstiefen von 4 mm mit Sondierungsblutung und 5 mm verblieben waren (Chapple *et al.* 2018).

Frau xxx zeigte eine hohe Adhärenz im gesamten Verlauf der systematischen Parodontitistherapie. Über den Zeitraum der Behandlung sind gelegentlich Rezidive an einzelnen Zähnen aufge-treten, die durch die UPT adressiert werden konnten. Da Frau xxx vor sieben Jahren mit dem Rauchen aufgehört hat, nimmt der Einfluss des ehemaligen Rauchens auf die Parodontitis konti-nuierlich ab. Wenn Frau xxx weiterhin Nichtraucherin bleibt und regelmäßig an der UPT teil-nimmt, kann das in der systematischen Parodontitistherapie erzielte Behandlungsergebnis stabil bleiben.

Literatur

Ainamo, J. and I. Bay (1975). "Problems and proposals for recording gingivitis and plaque." Int Dent J **25**(4): 229-235.

Armitage, G. C. (1999). "Development of a classification system for periodontal diseases and conditions." Ann Periodontol **4**(1): 1-6.

Armitage, G. C. and P. Xenoudi (2016). "Post-treatment supportive care for the natural dentition and dental implants." Periodontol 2000 **71**(1): 164-184.

Auschill, T., S. Sälzer and N. Arweiler. (2018, November 2018). "Häusliches chemisches Biofilmmanagement in der Prävention und Therapie der Gingivitis." Langversion. Retrieved 09.05.2019, from https://www.awmf.org/uploads/tx_szleitlinien/083-016l_S3_Haeusliches-chemisches-Biofilmmanagement-Praevention-Therapie-Gingivitis_2018-11.pdf.

Axelsson, P. and J. Lindhe (1981). "The significance of maintenance care in the treatment of periodontal disease." J Clin Periodontol **8**(4): 281-294.

Axelsson, P., B. Nystrom and J. Lindhe (2004). "The long-term effect of a plaque control program on tooth mortality, caries and periodontal disease in adults. Results after 30 years of maintenance." J Clin Periodontol **31**(9): 749-757.

Badersten, A., R. Nilveus and J. Egelberg (1981). "Effect of nonsurgical periodontal therapy. I. Moderately advanced periodontitis." J Clin Periodontol **8**(1): 57-72.

Badersten, A., R. Nilveus and J. Egelberg (1984). "Effect of nonsurgical periodontal therapy. II. Severely advanced periodontitis." J Clin Periodontol **11**(1): 63-76.

Blomlof, L., L. Jansson, R. Appelgren, H. Ehnevid and S. Lindskog (1997). "Prognosis and mortality of root-resected molars." Int J Periodontics Restorative Dent **17**(2): 190-201.

Bochenek, G., R. Hasler, N. E. El Mokhtari, I. R. Konig, B. G. Loos, S. Jepsen, P. Rosenstiel, S. Schreiber and A. S. Schaefer (2013). "The large non-coding RNA ANRIL, which is associated with atherosclerosis, periodontitis and several forms of cancer, regulates ADIPOR1, VAMP3 and C11ORF10." Hum Mol Genet **22**(22): 4516-4527.

Buchanan, S. A. and P. B. Robertson (1987). "Calculus removal by scaling/root planing with and without surgical access." J Periodontol **58**(3): 159-163.

Buhler, H. (1988). "Evaluation of root-resected teeth. Results after 10 years." J Periodontol **59**(12): 805-810.

Carnevale, G., R. Pontoriero and G. di Febo (1998). "Long-term effects of root-resective therapy in furcation-involved molars. A 10-year longitudinal study." J Clin Periodontol **25**(3): 209-214.

Caton, J. G., G. Armitage, T. Berglundh, I. L. C. Chapple, S. Jepsen, K. S. Kornman, B. L. Mealey, P. N. Papapanou, M. Sanz and M. S. Tonetti (2018). "A new classification scheme for periodontal and peri-implant diseases and conditions - Introduction and key changes from the 1999 classification." J Clin Periodontol **45 Suppl 20**: S1-S8.

Cercek, J. F., R. D. Kiger, S. Garrett and J. Egelberg (1983). "Relative effects of plaque control and instrumentation on the clinical parameters of human periodontal disease." J Clin Periodontol **10**(1): 46-56.

Chapple, I. L., F. Van der Weijden, C. Doerfer, D. Herrera, L. Shapira, D. Polak, P. Madianos, A. Louropoulou, E. Machtei, N. Donos, H. Greenwell, A. J. Van Winkelhoff, B. Eren Kuru, N. Arweiler, W. Teughels, M. Aimetti, A. Molina, E. Montero and F. Graziani (2015). "Primary prevention of periodontitis: managing gingivitis." J Clin Periodontol **42 Suppl 16**: S71-76.

Chapple, I. L. C., B. L. Mealey, T. E. Van Dyke, P. M. Bartold, H. Dommisch, P. Eickholz, M. L. Geisinger, R. J. Genco, M. Glogauer, M. Goldstein, T. J. Griffin, P. Holmstrup, G. K. Johnson, Y. Kapila, N. P. Lang, J. Meyle, S. Murakami, J. Plemons, G. A. Romito, L. Shapira, D. N. Tatakis, W. Teughels, L. Trombelli, C. Walter, G. Wimmer, P. Xenoudi and H. Yoshie (2018). "Periodontal health and gingival diseases and conditions on an intact and a reduced periodontium: Consensus report of workgroup 1 of the 2017 World Workshop on the Classification of Periodontal and Peri-Implant Diseases and Conditions." J Clin Periodontol **45 Suppl 20**: S68-S77.

Drisko, C. H. (2001). "Nonsurgical periodontal therapy." Periodontol 2000 **25**: 77-88.

Eberhard, J., S. Jepsen, P. M. Jervoe-Storm, I. Needleman and H. V. Worthington (2015). "Full-mouth treatment modalities (within 24 hours) for chronic periodontitis in adults." Cochrane Database Syst Rev(4): CD004622.

Eberhard, J., P. M. Jervoe-Storm, I. Needleman, H. Worthington and S. Jepsen (2008). "Full-mouth treatment concepts for chronic periodontitis: a systematic review." J Clin Periodontol **35**(7): 591-604.

Eickholz, P., J. Kaltschmitt, J. Berbig, P. Reitmeir and B. Pretzl (2008). "Tooth loss after active periodontal therapy. 1: patient-related factors for risk, prognosis, and quality of outcome." J Clin Periodontol **35**(2): 165-174.

Eickholz, P., C. Walter and B. Dannewitz (2017). "Unterstützende Parodontitistherapie." Parodontologie **25**(1): 7-18.

Epstein, J. B., N. J. Voss and P. Stevenson-Moore (1984). "Maxillofacial manifestations of multiple myeloma. An unusual case and review of the literature." Oral Surg Oral Med Oral Pathol **57**(3): 267-271.

Erpenstein, H. and R. Borchard (2004). Resektive Knochenchirurgie. Atlas der Parodontalchirurgie, Erpenstein, H; Diedrich, Peter.

Field, H. J. and A. A. Ackerman (1947). "Root amputation; a definitive surgery." Am J Orthod **33**(4): 309-318.

Fleischer, H. C., J. T. Mellonig, W. K. Brayer, J. L. Gray and J. D. Barnett (1989). "Scaling and root planing efficacy in multirooted teeth." J Periodontol **60**(7): 402-409.

Fox, N. (2005). "Longer orthodontic treatment may result in greater external apical root resorption." Evid Based Dent **6**(1): 21.

Friedman, N. (1955). "Periodontal osseous surgery: Osteoplasty and ostectomy." J Periodontol **26**: 257.

Friedman, N. (1962). "Mucogingival surgery. The apically repositioned flap." J Periodontol **33**: 328.

Goldman, M. J., I. F. Ross and D. Goteiner (1986). "Effect of periodontal therapy on patients maintained for 15 years or longer. A retrospective study." J Periodontol **57**(6): 347-353.

Graetz, C., K. F. El-Sayed, S. Sälzer and C. E. Dörfer. (2018, November 2018). "Häusliches mechanisches Biofilmmanagement in der Prävention und Therapie der Gingivitis." Langversion. Retrieved 09.05.2019, from https://www.awmf.org/uploads/tx_szleitlinien/083-022l_S3_Haeusliches-mechanisches-Biofilmmanagement-Praevention-Therapie-Gingivitis_2018-11.pdf.

Graetz, C., S. Schutzhold, A. Plaumann, M. Kahl, C. Springer, S. Salzer, B. Holtfreter, T. Kocher, C. E. Dorfer and F. Schwendicke (2015). "Prognostic factors for the loss of molars--an 18-years retrospective cohort study." J Clin Periodontol **42**(10): 943-950.

Grossi, S. G., J. Zambon, E. E. Machtei, R. Schifferle, S. Andreana, R. J. Genco, D. Cummins and G. Harrap (1997). "Effects of smoking and smoking cessation on healing after mechanical periodontal therapy." J Am Dent Assoc **128**(5): 599-607.

Hajishengallis, G. (2015). "Periodontitis: from microbial immune subversion to systemic inflammation." Nat Rev Immunol **15**(1): 30-44.

Hallmon, W. W. and T. D. Rees (2003). "Local anti-infective therapy: mechanical and physical approaches. A systematic review." Ann Periodontol **8**(1): 99-114.

Hamp, S. E., S. Nyman and J. Lindhe (1975). "Periodontal treatment of multirooted teeth. Results after 5 years." J Clin Periodontol **2**(3): 126-135.

Harks, I., R. Koch, P. Eickholz, T. Hoffmann, T. S. Kim, T. Kocher, J. Meyle, D. Kaner, U. Schlagenhauf, S. Doering, B. Holtfreter, M. Gravemeier, D. Harmsen and B. Ehmke (2015). "Is progression of periodontitis relevantly influenced by systemic antibiotics? A clinical randomized trial." J Clin Periodontol **42**(9): 832-842.

Heijl, L. (1997). "Periodontal regeneration with enamel matrix derivative in one human experimental defect. A case report." J Clin Periodontol **24**(9 Pt 2): 693-696.

Heithersay, G. S. (1999). "Invasive cervical resorption following trauma." Aust Endod J **25**(2): 79-85.

Hirschfeld, L. and B. Wasserman (1978). "A long-term survey of tooth loss in 600 treated periodontal patients." J Periodontol **49**(5): 225-237.

Jacobsen, I. (1980). "Criteria for diagnosis of pulp necrosis in traumatized permanent incisors." Scand J Dent Res **88**(4): 306-312.

Jockel-Schneider, Y., B. Pretzl, B. Ehmke and U. Schlagenhauf (2018). Adjuvante systemische Antibiotikagabe bei subgingivaler Instrumentierung im Rahmen der systematischen Parodontitistherapie, AWMF.

Joss, A., R. Adler and N. P. Lang (1994). "Bleeding on probing. A parameter for monitoring periodontal conditions in clinical practice." J Clin Periodontol **21**(6): 402-408.

Kaldahl, W. B., G. K. Johnson, K. D. Patil and K. L. Kalkwarf (1996). "Levels of cigarette consumption and response to periodontal therapy." J Periodontol **67**(7): 675-681.

Kibayashi, M., M. Tanaka, N. Nishida, M. Kuboniwa, K. Kataoka, H. Nagata, K. Nakayama, K. Morimoto and S. Shizukuishi (2007). "Longitudinal study of the association between smoking as a periodontitis risk and salivary biomarkers related to periodontitis." J Periodontol **78**(5): 859-867.

Kwok, V. and J. G. Caton (2007). "Commentary: prognosis revisited: a system for assigning periodontal prognosis." J Periodontol **78**(11): 2063-2071.

Lang, N. P., R. Adler, A. Joss and S. Nyman (1990). "Absence of bleeding on probing. An indicator of periodontal stability." J Clin Periodontol **17**(10): 714-721.

Lang, N. P., A. Joss, T. Orsanic, F. A. Gusberti and B. E. Siegrist (1986). "Bleeding on probing. A predictor for the progression of periodontal disease?" J Clin Periodontol **13**(6): 590-596.

Lang, N. P. and M. S. Tonetti (2003). "Periodontal risk assessment (PRA) for patients in supportive periodontal therapy (SPT)." Oral Health Prev Dent **1**(1): 7-16.

Langer, B., S. D. Stein and B. Wagenberg (1981). "An evaluation of root resections. A ten-year study." J Periodontol **52**(12): 719-722.

Leon, L. E. and R. I. Vogel (1987). "A comparison of the effectiveness of hand scaling and ultrasonic debridement in furcations as evaluated by differential dark-field microscopy." J Periodontol **58**(2): 86-94.

Loos, B., N. Claffey and M. Crigger (1988). "Effects of oral hygiene measures on clinical and microbiological parameters of periodontal disease." J Clin Periodontol **15**(4): 211-216.

Magnusson, I., J. Lindhe, T. Yoneyama and B. Liljenberg (1984). "Recolonization of a subgingival microbiota following scaling in deep pockets." J Clin Periodontol **11**(3): 193-207.

Matuliene, G., B. E. Pjetursson, G. E. Salvi, K. Schmidlin, U. Bragger, M. Zwahlen and N. P. Lang (2008). "Influence of residual pockets on progression of periodontitis and tooth loss: results after 11 years of maintenance." J Clin Periodontol **35**(8): 685-695.

McFall, W. T., Jr. (1982). "Tooth loss in 100 treated patients with periodontal disease. A long-term study." J Periodontol **53**(9): 539-549.

Meyle, J. and I. Chapple (2015). "Molecular aspects of the pathogenesis of periodontitis." Periodontol 2000 **69**(1): 7-17.

Mombelli, A. S., J; Walter, C; Wetzel, A (2015). "Schweizer Qualitätsleitlinien Parodontologie." Parodontologie **2**: 123-130.

Nabers, C. L. (1954). "Repositioning the Attached Gingiva." Journal of Periodontology **25**(1): 38-39.

Nesse, W., F. Abbas, I. van der Ploeg, F. K. Spijkervet, P. U. Dijkstra and A. Vissink (2008). "Periodontal inflamed surface area: quantifying inflammatory burden." J Clin Periodontol **35**(8): 668-673.

Nociti, F. H., Jr., M. Z. Casati and P. M. Duarte (2015). "Current perspective of the impact of smoking on the progression and treatment of periodontitis." Periodontol 2000 **67**(1): 187-210.

O'Leary, T. J., R. B. Drake and J. E. Naylor (1972). "The plaque control record." J Periodontol **43**(1): 38.

Ong, C. T., S. Ivanovski, I. G. Needleman, M. Retzepi, D. R. Moles, M. S. Tonetti and N. Donos (2008). "Systematic review of implant outcomes in treated periodontitis subjects." J Clin Periodontol **35**(5): 438-462.

Page, R. C. and K. S. Kornman (1997). "The pathogenesis of human periodontitis: an introduction." Periodontol 2000 **14**: 9-11.

Papapanou, P. N., M. Sanz, N. Buduneli, T. Dietrich, M. Feres, D. H. Fine, T. F. Flemmig, R. Garcia, W. V. Giannobile, F. Graziani, H. Greenwell, D. Herrera, R. T. Kao, M. Kebschull, D. F. Kinane, K. L. Kirkwood, T. Kocher, K. S. Kornman, P. S. Kumar, B. G. Loos, E. Machtei, H. Meng, A. Mombelli, I. Needleman, S. Offenbacher, G. J. Seymour, R. Teles and M. S. Tonetti (2018). "Periodontitis: Consensus report of workgroup 2 of the 2017 World Workshop on the Classification of Periodontal and Peri-Implant Diseases and Conditions." J Periodontol **89 Suppl 1**: S173-S182.

Pihlstrom, B. L. (2001). "Periodontal risk assessment, diagnosis and treatment planning." Periodontol 2000 **25**: 37-58.

Pretzl, B., S. El Sayed, D. Weber, P. Eickholz and A. Baumer (2018). "Tooth loss in periodontally compromised patients: Results 20 years after active periodontal therapy." J Clin Periodontol **45**(11): 1356-1364.

Ramfjord, S. P. and R. R. Nissle (1974). "The modified widman flap." J Periodontol **45**(8): 601-607.

Ramseier, C. A., D. Mirra, C. Schutz, A. Sculean, N. P. Lang, C. Walter and G. E. Salvi (2015). "Bleeding on probing as it relates to smoking status in patients enrolled in supportive periodontal therapy for at least 5 years." J Clin Periodontol **42**(2): 150-159.

Ramseier, C. A., M. Nydegger, C. Walter, G. Fischer, A. Sculean, N. P. Lang and G. E. Salvi (2019). "Time between recall visits and residual probing depths predict long-term stability in patients enrolled in supportive periodontal therapy." J Clin Periodontol **46**(2): 218-230.

Robinson, R. E. (1966). "The distal wedge operation." Periodontics **4**(5): 256-264.

Rodriguez-Pato, R. B. (2004). "Root resorption in chronic periodontitis: a morphometrical study." J Periodontol **75**(7): 1027-1032.

Sanz, M., D. Herrera, M. Kebschull, I. Chapple, S. Jepsen, T. Beglundh, A. Sculean, M. S. Tonetti, E. F. P. W. Participants and C. Methodological (2020). "Treatment of stage I-III periodontitis-The EFP S3 level clinical practice guideline." J Clin Periodontol **47 Suppl 22**: 4-60.

Sbordone, L., L. Ramaglia, E. Gulletta and V. Iacono (1990). "Recolonization of the subgingival microflora after scaling and root planing in human periodontitis." J Periodontol **61**(9): 579-584.

Schaefer, A. S., G. Bochenek, T. Manke, M. Nothnagel, C. Graetz, A. Thien, Y. Jockel-Schneider, I. Harks, I. Staufenbiel, C. Wijmenga, J. Eberhard, E. Guzeldemir-Akcakanat, N. Cine, M. Folwaczny, B. Noack, J. Meyle, P. Eickholz, L. Trombelli, C. Scapoli, R. Nohutcu, C. Bruckmann, C. Doerfer, S. Jepsen, B. G. Loos and S. Schreiber (2013). "Validation of reported genetic risk factors for periodontitis in a large-scale replication study." J Clin Periodontol **40**(6): 563-572.

Schaefer, A. S., G. M. Richter, B. Groessner-Schreiber, B. Noack, M. Nothnagel, N. E. El Mokhtari, B. G. Loos, S. Jepsen and S. Schreiber (2009). "Identification of a shared genetic susceptibility locus for coronary heart disease and periodontitis." PLoS Genet **5**(2): e1000378.

Soderholm, G. and J. Egelberg (1982). "Teaching plaque control. II. 30-minute versus 15-minute appointments in a three-visit program." J Clin Periodontol **9**(3): 214-222.

Soderholm, G., N. Nobreus, R. Attstrom and J. Egelberg (1982). "Teaching plaque control. I. A five-visit versus a two-visit program." J Clin Periodontol **9**(3): 203-213.

Sousa, V., N. Mardas, B. Farias, A. Petrie, I. Needleman, D. Spratt and N. Donos (2016). "A systematic review of implant outcomes in treated periodontitis patients." Clin Oral Implants Res **27**(7): 787-844.

Tonetti, M. S., H. Greenwell and K. S. Kornman (2018). "Staging and grading of periodontitis: Framework and proposal of a new classification and case definition." J Clin Periodontol **45 Suppl 20**: S149-S161.

Torfason, T., R. Kiger, K. A. Selvig and J. Egelberg (1979). "Clinical improvement of gingival conditions following ultrasonic versus hand instrumentation of periodontal pockets." J Clin Periodontol **6**(3): 165-176.

Trombelli, L., G. Franceschetti and R. Farina (2015). "Effect of professional mechanical plaque removal performed on a long-term, routine basis in the secondary prevention of periodontitis: a systematic review." J Clin Periodontol **42 Suppl 16**: S221-236.

Vouros, I. D., C. D. Kalpidis, T. Chadjipantelis and A. B. Konstantinidis (2009). "Cigarette smoking associated with advanced periodontal destruction in a Greek sample population of patients with periodontal disease." J Int Acad Periodontol **11**(4): 250-257.

Wood, W. R., G. W. Greco and W. T. McFall, Jr. (1989). "Tooth loss in patients with moderate periodontitis after treatment and long-term maintenance care." J Periodontol **60**(9): 516-520.

Yaacob, M., H. V. Worthington, S. A. Deacon, C. Deery, A. D. Walmsley, P. G. Robinson and A. M. Glenny (2014). "Powered versus manual toothbrushing for oral health." Cochrane Database Syst Rev(6): CD002281.