

Zusammenfassung aus *Journal of Clinical Periodontology*, Volume 49, Ausgabe 5 (Mai 2022), 480-495

Herausgeber: Andreas Stavropoulos, Vorsitzender, EFP-Ausschuss für wissenschaftliche Angelegenheiten

Zusammenfassung:

Javier Calatrava und Antonio Nobili, mit Prof. Mariano Sanz und Prof. David Herrera

Zugehörigkeit:

EFP-akkreditierter Studiengang für Parodontologie an der Universität Complutense in Madrid, Spanien

Übersetzung:

Otis Rezegh Abteilung für Parodontologie, Sigmund Freud Privat Universität Wien, Österreich

Studie

Erhöht eine Kollagenmatrix die Formstabilität bei der gesteuerten Knochenregeneration?

Autoren:

Goran Benic, Stefan Bienz, Young Woo Song, Jae-Kook Cha, Christoph Hämmerle, Ui-Won Jung, Ronald Jung

Hintergrund

In Fällen, in denen das Knochenangebot nicht ausreicht, um Implantate zu setzen, wird häufig eine gesteuerte Knochenregeneration (GBR) mit der Implantatinserterion angewandt.

Sie wird in der Regel mit partikulärem Transplantatmaterial und resorbierbaren Membranen durchgeführt, wie in der 2019 veröffentlichten systematischen Übersichtsarbeit von Thoma et al. erläutert wird. Sowohl diese Übersichtsarbeit als auch andere Studien zeigten jedoch, dass die Kombination dieser Materialien für eine erfolgreiche Regeneration manchmal nicht vorhersehbar war und bei nicht geschlossenen Knochendefekten nicht ausreichte, vor allem wegen ihrer mangelnden Formstabilität.

Infolgedessen wurden verschiedene Materialien entwickelt, um die Dimensionsstabilität zu erhöhen, wie z. B. der Soft-Type-Block, der aus einer Mischung von Knochenersatzstoffpartikeln in einer Kollagenmatrix besteht. Diese Kombination wurde für die Alveolarkammerhaltung (ARP) entwickelt, da sie die Fähigkeit besitzt, den augmentierten Raum und die Kammkonturen zu erhalten, wie die Ergebnisse von zwei In-vitro-Studien zeigen (Mir-Mari et al., 2016, 2017).

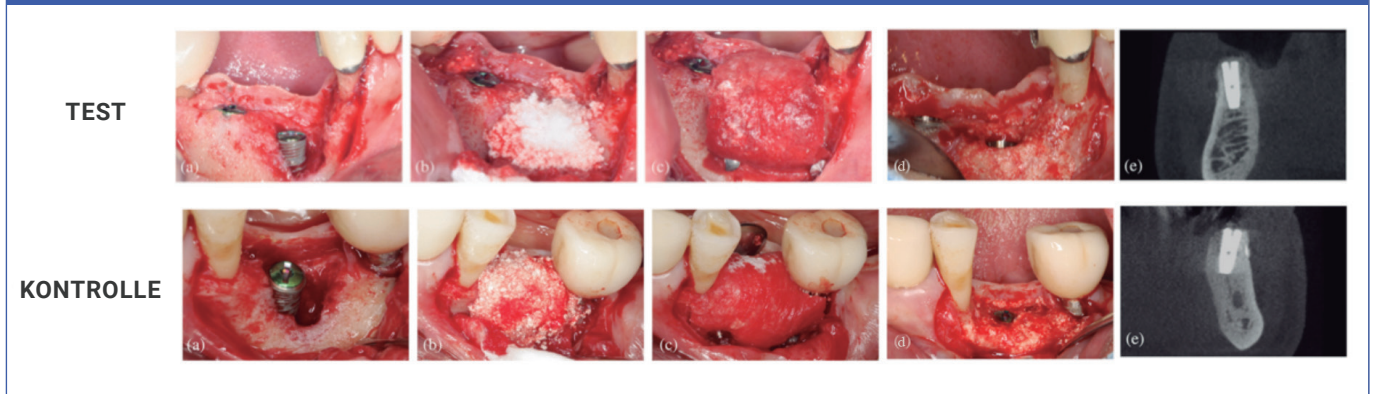
Es gibt jedoch immer noch nicht genügend Beweise aus präklinischen und klinischen In-vivo-Studien, insbesondere im Hinblick auf die Langzeitergebnisse bei der Verwendung dieser Materialien.

Ziele

Ziel war es, die Hartgewebedimensionen und die Dimensionsstabilität nach der gesteuerten Knochenregeneration von periimplantären Defekten zu vergleichen, wobei entweder ein weiches Blockknochenersatzmaterial, bei dem das Knochenersatzmaterial in eine Kollagenmatrix eingearbeitet wurde, oder ein partikuliertes Knochenersatzmaterial verwendet wurde.

Materialien und Methoden

- Diese prospektive randomisierte klinische Studie umfasste 40 Patienten, die mindestens ein Zahnimplantat und eine gleichzeitige Knochenaugmentation von periimplantären Defekten benötigten, mit einem Follow-up von sechs Monaten. Es galten die üblichen Ein- und Ausschlusskriterien für eine Implantattherapie, wobei starke Raucher ausgeschlossen wurden.
- Vierzig Patienten wurden nach dem Zufallsprinzip in zwei parallele Behandlungsgruppen eingeteilt. Die Patienten der Kontrollgruppe erhielten ein partikuläres synthetisches zweiphasiges Kalziumphosphat (BCP), das zu 60 % aus Hydroxylapatit und zu 40 % aus Beta-Tricalciumphosphat (HA/TCP) bestand, während die Patienten der Testgruppe einen weichen Knochenblock erhielten, bei dem das gleiche synthetische BCP in eine Kollagenmatrix (CM) eingebettet war, um seine Dimensionsstabilität zu verbessern.
- Die Implantate wurden mindestens zwei Monate nach der Zahnextraktion eingesetzt, wobei periimplantäre Knochendefekte zurückblieben, die während des Eingriffs mit dem Material aufgefüllt und augmentiert wurden. Die Knochendehiszenzen wurden in geschlossene und nicht geschlossene Defekte eingeteilt, und ihre apikokoronale Dimension wurde auf der bukkalen Implantatoberfläche gemessen. Während der Heilungsphase wurden lokale Antiseptika und systemische Antibiotika verordnet.
- Sechs Monate nach der Implantatinserterion wurden erneute Eingriffe durchgeführt und das verbleibende Vorhandensein von Knochendehiszenzen sowie andere klinische Parameter gemessen.
- Cone-Beam-Computertomografiescans (CBCT) wurden zu Studienbeginn, unmittelbar nach der Implantation und nach sechs Monaten durchgeführt und von einem verblindeten Prüfer beurteilt. Die horizontale Dimension des augmentierten Knochens an der Implantatschulter wurde bewertet und als primäre Ergebnisvariable für die Stichprobenberechnung betrachtet.
- Andere Röntgenvariablen wie die vertikale und diagonale Dimension des augmentierten Knochens wurden ebenfalls zu den verschiedenen Zeitpunkten ausgewertet.



Ausgangssituation nach der Implantation (a), gesteuerte Knochenregeneration mit dem ausgewählten Knochentransplantat (b), stabilisierte Kollagenmembran (c), vollständige Defektauflösung bei der Wiedereingriffschirurgie (d) und CBCT sechs Monate nach der Implantation (e).

Resultate

- Fünfunddreißig Probanden wurden schließlich in die sechsmontige Analyse einbezogen (17 in der Testgruppe und 18 in der Kontrollgruppe).
- In jeder Gruppe wurde nur eine Dehiszenz des Weichgewebes festgestellt.
- Die mittels CBCT gemessenen horizontalen Dimensionsänderungen des Hartgewebes ergaben mittlere Augmentationswerte von 1,15 mm (Testgruppe) und 0,93 mm (Kontrollgruppe), ohne statistisch signifikante Unterschiede.
- Bei der klinischen Messung der apikokoronären Hartgewebsveränderungen bei der Reentry-Operation zeigten 58,8 % der Teststellen und 55,6 % der Kontrollstellen eine vollständige vertikale Defektauflösung. Bei der Beurteilung mittels CBCT wurde ein höherer Prozentsatz an vollständiger vertikaler Defektauflösung festgestellt (82,4 % in der Testgruppe und 88,9 % in der Kontrollgruppe).
- In beiden Gruppen zusammengenommen wurden 14 geschlossene und 21 nicht geschlossene Defekte erfasst. Nach sechs Monaten hatten nur zwei der 14 geschlossenen Defekte (7,1 %) keine vollständige vertikale Auffüllung erreicht (beide in der Kontrollgruppe), während 13 von 21 (61,9 %) nicht geschlossenen Defekten keine vollständige vertikale Knochenauffüllung erreichten, mit ähnlichen Ergebnissen in beiden Gruppen - 58,3 % (Test) und 66,7 % (Kontrolle).
- Bei beiden Arten von Defekten kam es zu einer Verringerung der horizontalen Dimension des augmentierten Hartgewebes, wenn man die postoperativen und sechsmontigen Messungen vergleicht.
- Die durchschnittliche Zeit nach der Zahnextraktion war bei nicht geschlossenen Defekten länger (7,5 Monate) als bei geschlossenen Defekten (3 Monate).

Einschränkungen

- Stichprobe: keine Informationen über die Rauchgewohnheiten der Patienten (nur dass starke Raucher ausgeschlossen wurden); Verwendung des Begriffs "aktive Parodontalerkrankung", der nicht der aktuellen Klassifizierung entspricht.
- Chirurgisches Verfahren: große Zeitspanne nach der Zahnextraktion, die Membranstabilisierung hätte verbessert werden können, und eine hohe Expositionsrate nach zwei und vier Wochen in beiden Gruppen.
- Die wichtigste röntgenologische Ergebnisvariable ist möglicherweise nicht angemessen, da klinische Messungen eine geringere Auflösung zeigen und nicht ideal sind, da innerhalb von sechs Monaten drei verschiedene CBCTs erforderlich waren.
- Es ist unklar, ob das Fehlen statistisch signifikanter Unterschiede in den Ergebnissen auf die Berechnung des Stichprobenumfangs zurückzuführen ist, die rein empirisch auf der Grundlage des Designs einer Überlegenheitsstudie erfolgte. Nur 35 Patienten nahmen an der kurzfristigen Nachuntersuchung teil.

Schlussfolgerung & Auswirkungen

- Unmittelbar nach dem Wundverschluss führte die GBR mit einem BCP vom weichen Typ und einem Kollagenblock in Kombination mit einer CM und Fixierungsstiften zu besseren Abmessungen des augmentierten Hartgewebes im Vergleich zu einem partikulären Transplantat plus CM.
- Beim Wiedereintritt sechs Monate später wurde diese Dimensionsstabilität zugunsten der Testgruppe jedoch nicht beobachtet, und es wurden keine Unterschiede bei den Abmessungen des augmentierten Hartgewebes festgestellt.
- Die Verwendung eines weichbleibenden kollagenhaltigen Blocks oder partikulärer Knochentransplantate in Kombination mit einer bukkal angehefteten CM ist keine vorhersagbare Alternative, um eine vollständige Auflösung nicht enthaltener periimplantärer Knochendefekte zu erreichen.
- Weder die GBR mit einem BCP-Knochentransplantat in partikulärer Darreichungsform noch die Unterstützung durch eine Kollagenmatrix, die einen Block vom weichen Typ bildet, scheinen die ideale Behandlungsoption zu sein, um nicht geschlossene Knochendefekte gleichzeitig mit der Implantation zu behandeln.

 JCP Digest 101 ist eine Zusammenfassung der "Randomisierten kontrollierten klinischen Studie zum Vergleich der gesteuerten Knochenregeneration periimplantärer Defekte mit Knochenersatzmaterialien vom weichen Typ im Vergleich zu Partikeln: Sechsmontige Ergebnisse der Veränderungen des Hartgewebes". J Clin Periodontol. 49(5):480-495. DOI: 10.1111/jcpe.13606

 <https://www.onlinelibrary.wiley.com/doi/10.1111/jcpe.13552>

 Zugriff über die Anmeldung auf der Seite der EFP-Mitglieder: <http://efp.org/members/jcp.php>