

**Zusammenfassung:**

Nargiz Aliyeva, Matteo Corana, Veronica Del Lupo, Federica Romano, Giacomo Baima, mit Dr Giulia Maria Mariani und Prof. Mario Aimetti

**Zugehörigkeit:**

Postgraduelles Programm für Parodontologie, C.I.R. Dental School, Turin, Italien

**Übersetzung:**

Manuel Reindl Abteilung für Parodontologie, Sigmund Freud Privatuniversität Wien, Österreich

**Studie**

# Effekte autogener Wachstumsfaktoren auf den Alveolarkammerhalt in Extraktionsalveolen

**Autoren:**

Zuzhu Wang, Melissa Fok, George Pelekos, Lijian Jin, Maurizio Tonetti

## Hintergrund

Autogene, aus Blut gewonnene Wachstumsfaktoren („growth factors“- GF) und Blutplättchenkonzentrate wie leukozyten- und plättchenreiches Fibrin (L-PRF) haben in den letzten Jahren große klinische Aufmerksamkeit gewonnen.

Dabei steht die Verbesserung von Wundheilungsprozessen durch die lokale Anwendung von GF oder L-PRF und einer höheren Konzentration bioaktiver Moleküle im Fokus.

Bislang ist jedoch wenig über die In-vivo-Konzentration von Wachstumsfaktoren in Extraktionsalveolen während der natürlichen Heilung oder nach der Anwendung von L-PRF bekannt.

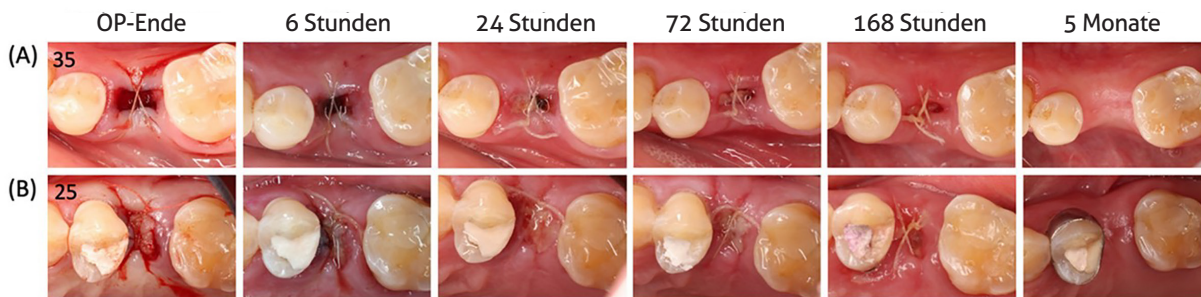
## Ziele

Ziel der Studie ist der Vergleich zwischen natürlich heilenden und L-PRF integrierten Extraktionsalveolen in Bezug auf das lokale Freisetzungsmuster von Wachstumsfaktoren, der frühen Wundheilung und der Veränderungen von Alveolarkammdimensionen.

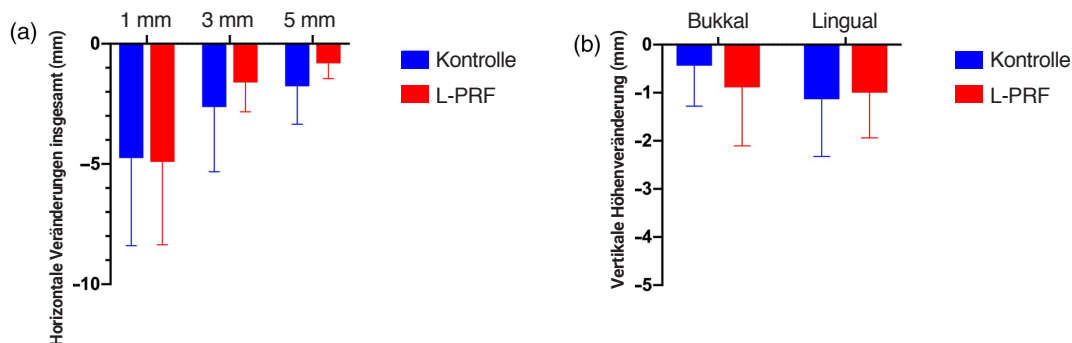
## Materialien und Methoden

- Studiendesign: intra-individuelle randomisierte klinische Kontrollstudie mit einem fünfmonatigen Follow-up.
- Einschlusskriterien von Probanden und Vorgehensweise: systemisch gesunde, nicht rauchende Probanden (18-70 Jahre alt), bei denen eine Extraktion von zwei hoffnungslosen Nicht-Molaren aufgrund von Karies, Wurzelresorption oder Kieferorthopädie indiziert waren. Zähne mit parodontaler Beteiligung, periapikaler Läsion oder akutem Abszess waren ausgeschlossen. Die experimentellen Zähne wurden nach dem Zufallsprinzip der Testgruppe (L-PRF-Anwendung) oder der Kontrollgruppe (Spontanheilung) zugeteilt.
- Betrachtungen der Studie:
  - Veränderung der horizontalen Alveolarkammdimension 1 mm unterhalb des Alveolarkamm nach fünf Monaten (primäres Ergebnis), bewertet durch digitale intraorale 3D-Scans.
  - Veränderungen der Wachstumsfaktorkinetik und der Zytokinkonzentration in Wundflüssigkeit, die mit sterilen Papierstreifen nach sechs, 24, 72 und 168 Stunden gesammelt wurden.
  - Frühe Wundheilung anhand des modifizierten Wundheilungsindex (WHI).
  - Veränderungen des linearen Kieferkammprofils durch Vergleich der überlagerten digitalen 3D-Scans von der Ausgangssituation zur Kontrolle nach fünf Monaten.
  - Veränderungen des Bukkalvolumens, berechnet nach Konvertierung der überlagerten STL-Dateien in Volumenkörper.
  - Vertikale und horizontale Veränderungen der Hartgewebsdimensionen auf überlagerten CBCT-Aufnahmen nach fünfmonatiger Einheilung.
  - Die Möglichkeit der Platzierung eines prothetisch geführten Implantats (PGI) einer Standardgröße (8 mm Länge, 3,3 mm Durchmesser) oder die Notwendigkeit eines Knochenaufbaus.
- Die statistische Analyse umfasste: Analyse der Fläche unter der Kurve, ein lineares gemischtes Modell mit wiederholten Messungen und einen gepaarten t-Test zur Schätzung der Gesamtmenge der während der Studie freigesetzten Biomarker und der Unterschiede zwischen und innerhalb der Gruppen; McNemar-Bowker-Test zum Vergleich der Gruppen hinsichtlich des Anteils mit der Fähigkeit zur Standard PGI Platzierung.

**Abbildung 1:** Veranschaulichung der frühen Wundheilung und des alveolären Umbaus an einem repräsentativen Fallbeispiel. Blick von okklusal - Heilungsprozess einer Alveole nach Extraktion in der Kontrollgruppe (A) und der L-PRF integrierten Gruppe (B).



**Abbildung 2:** (a) Lineare Veränderung der horizontalen Knochendicke zwischen der Ausgangssituation und der 5-monatigen Nachkontrolle bei 1,3 und 5 mm unter dem lingualen Knochenkamm. (b) Vertikale Veränderung des Hartgewebes bei bukkalen und lingualen Messstellen zwischen der Ausgangssituation und der 5-monatigen Nachkontrolle.



## Resultate

- Achtzehn Patienten (davon neun Frauen) wurden als Probanden eingeschlossen, wobei es sich in den meisten Fällen bei den extrahierten Zähnen um Oberkiefer-Prämolaren handelte.
- Es zeigten sich höhere Konzentrationen von Wachstumsfaktoren in der Wundflüssigkeit nach lokaler Anwendung von L-PRF als in der Kontrollgruppe. Die Unterschiede waren statistisch signifikant für den aus Blutplättchen gewonnenen Wachstumsfaktor-AA (PDGF-AA), den transformierenden Wachstumsfaktor- $\beta$ 1 (TGF- $\beta$ 1) und vaskulärer endothelialer Wachstumsfaktor (VEGF).
- Keine Unterschiede zeigten sich zwischen den Gruppen beim modifizierten WHI nach sechs, 24, 72 und 168 Stunden (siehe Abbildung 1).
- Es zeigten sich signifikante Kontraktionen des Kieferkammprofils an allen Extraktionsstellen zwischen Studienbeginn und fünfmonatiger Nachuntersuchung, ohne signifikante Unterschiede zwischen den Gruppen ( $p > ,05$ ).
- Es zeigten sich röntgenologische Alveolarknochenresorptionen in beiden Gruppen, wobei Veränderungen der vertikalen Knochenhöhe und der horizontalen Knochendicke zwischen den Gruppen vergleichbar waren ( $p > ,05$ ) (siehe Abbildung 2).
- Bezüglich der Platzierung eines PGI gab es keine signifikanten Unterschiede in den Anteilen der Standardplatzierung, der gleichzeitigen gesteuerten Knochenregeneration oder gestufter Platzierung zwischen den beiden Gruppen ( $p > ,05$ ).

## Einschränkungen

- Kleine Stichprobengröße.
- Nur Probanden ohne Risikofaktoren für eine verzögerte Wundheilung.
- Keine Molaren.
- Mangelnde Vergleichbarkeit von patientenbezogenen Ergebnissen aufgrund des intra-individuellen Studiendesigns.
- Mögliche Fehler bei der Überlagerung von CBCT-Bildern.
- Es wurde kein Knochenersatzmaterial zur Stabilisierung des Blutkoagels verwendet, was für den Erhalt des Alveolarkamms von Vorteil sein könnte.

## Schlussfolgerung & Auswirkungen

- L-PRF veränderte das Wachstumsfaktorprofil nicht, sorgte aber für eine höhere lokale Konzentration von Wachstumsfaktoren in der Wundflüssigkeit. Dies führte jedoch nicht zu einer verbesserten Heilung des Weichgewebes oder zu einem klinischen Nutzen.
- Das Heilungsmuster unterschied sich zwischen den Gruppen nicht.
- Die horizontale und vertikale Resorption des Alveolarkamms trat in beiden Gruppen auf, wodurch in ähnlicher Weise ein zweites Knochenaufbauverfahren oder ein gestuftes Verfahren erforderlich war, um ein PGI zu platzieren.
- Es sind weitere Studien erforderlich, um die biologischen Auswirkungen der erhöhten Wachstumsfaktorkonzentration in der Wundflüssigkeit bei Anwendung von L-PRF auf den Erhalt des Alveolarkamms zu klären.

 JCP Digest 105 ist eine Zusammenfassung von "Increased local concentrations of growth factors from leucocyte- and platelet-rich fibrin do not translate into improved alveolar ridge preservation: An intra-individual mechanistic randomized controlled trial". J Clin Periodontol. 49(9):889-898. DOI: 10.1111/jcpe.13688

 <https://www.onlinelibrary.wiley.com/doi/10.1111/jcpe.13688>

 Zugriff über die Anmeldung auf der Seite der EFP-Mitglieder: <http://efp.org/members/jcp.php>