

Zusammenfassung:
Kardelen Çakıcı und Sinem Şener mit Bahar Eren Kuru und Ebru Özkan Karaca

Zugehörigkeit:
Postgraduierten-Programm für Parodontologie, Yeditepe-Universität, Istanbul, Türkei

Übersetzung:
Manuel Reindl Abteilung für Parodontologie, Sigmund Freud Privatuniversität Wien, Österreich

Studie

Einfluss der Einheilzeit auf die Alveolar Ridge Preservation

Autoren:
Emilio Couso-Queiruga, Holly Weber, Carlos Garaicoa-Pazmino, Christopher Barwacz, Marisa Kalleme, Pablo Galindo-Moreno, Gustavo Avila-Ortiz

Hintergrund

Die Atrophie des Alveolarkamms nach einer Zahnextraktion ist zwangsläufig eine der schwierigsten klinischen Situationen. In letzter Zeit wurde der Alveolarkammerhaltung (ARP) bei der Modellierung der postextraktiven Alveole besondere Bedeutung beigemessen.

Um die Atrophie des Alveolarkamms in der Extraktionsalveole einzuschränken, ist die chirurgische Verwendung von deproteinisiertem bovinem Knochenmineral mit Kollagen (DBBM-C) ein vielversprechendes Verfahren geworden.

In der Literatur finden sich zahlreiche präklinische und klinische Studien über die Verwendung von DBBM-C und Kollagenmatrix (CM) zur ARP-Therapie. Allerdings ist der histologische Aspekt beim Menschen bis heute noch nicht ausreichend erforscht.

Außerdem fehlt es an Informationen über die Ergebnisse des Verfahrens in verschiedenen postoperativen Zeitabständen.

Ziele

Die histomorphometrische Auswertung von Knochenkernbiopsien aus nicht-molaren postextraktiven Arealen, die mit DBBM-C und CM behandelt wurden, zu verschiedenen Einheilungszeitpunkten –nach drei, sechs und neun Monaten– sowie die Bewertung der Wirksamkeit von ARP auf der Grundlage von klinischen, digitalen, implantatbezogenen und von Patienten berichteten Ergebnissen.

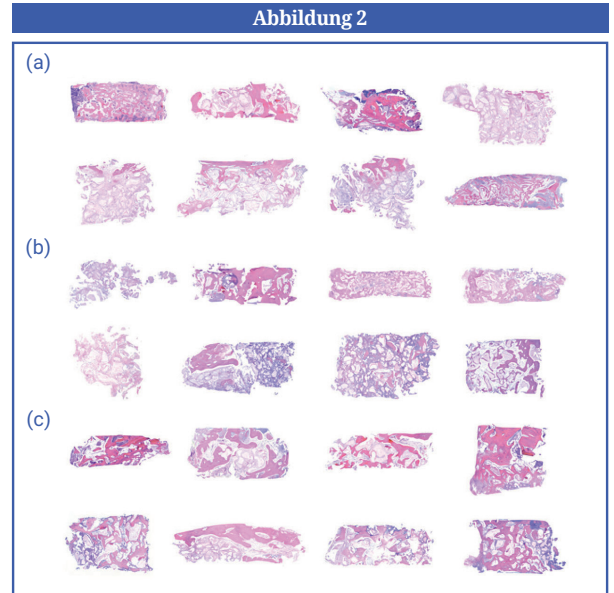
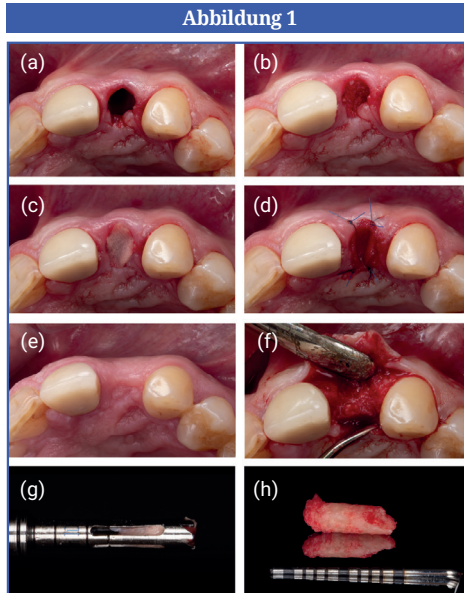
Materialien und Methoden

- Diese Studie setzt sich aus drei randomisierten Gruppen mit unterschiedlichen Heilungszeiten zusammen: Gruppe A, drei Monate; Gruppe B, sechs Monate; Gruppe C, neun Monate.
- Alle Patienten hatten eine Indikation zur Extraktion nicht-molarer Zähne und wurden mit dem ARP-Ansatz unter Verwendung von DBBM-C (Bio-Oss Collagen, Geistlich Pharma AG, Wolhusen, Schweiz) und CM (Mucograft Seal, Geistlich Pharma AG) behandelt.
- Insgesamt wurden 42 Patienten eingeschlossen und nach dem Zufallsprinzip auf die drei Gruppen aufgeteilt.
- Bei allen Patienten wurde das ARP-Verfahren mit einer lappenlosen Extraktion durchgeführt.
- Während der Standardimplantation wurden mit einer Trepanfräse Biopsien von der Stelle entnommen. Die Entscheidung über die Augmentation von Weich- und/oder Knochengewebe wurde je nach den phänotypischen Merkmalen der Stelle getroffen.
- Die Wirksamkeit der ARP wurde anhand histomorphometrischer, klinischer, digitaler, implantatbezogener und patientenbezogener Ergebnisse bewertet.
- Die histomorphometrischen Ergebnisse von Knochen-Kegel-Biopsiematerial wurden als primäres Ergebnis herangezogen und anhand des prozentualen Anteils des restlichen Xenotransplantats im Knochen sowie des mineralisierten und nicht mineralisierten Gewebes bewertet.
- Sekundäre Ergebnisse:
 - Klinische Ergebnisse, einschließlich des Auftretens und der Art von Komplikationen, visuelle Bewertung der Wundheilung und CM-Exposition in Millimetern.
 - Implantat-bezogene Ergebnisse, einschließlich der Bewertung der Notwendigkeit einer Hart- oder Weichgewebe-Augmentation, des Implantat-Insertionsdrehmoments und der Primärstabilität.
 - Ergebnisse der digitalen Bildgebung in Bezug auf die Dimensionen, einschließlich der Weichgewebsveränderungen der horizontalen fazialen und lingualen Dicke und der vertikalen mittleren fazialen und lingualen Höhe (mm), der Veränderungen der horizontalen Knochenbreite und der krestalen Knochenhöhe (mm) sowie der Veränderungen der Alveolarkammkontur und des Alveolarknochen-volumens in (mm³) unter Verwendung der volumetrischen und linearen Berechnungen.
 - Von den Patienten angegebene Ergebnisse, einschließlich postoperativer Patientenbeschwerden und Gesamtzufriedenheit.

Abbildung 1: Behandlungssablauf in einem Standardfall, der Teil dieser Studie war: (a) Zahnextraktion, (b) mit DBBM-C gefüllte Alveole, (c) mit CM versiegelte Alveole nach der Hydratation, (d) Befestigung des CM mit vier Einzelknopfnähten, (e) postoperativer Aspekt nach acht Wochen, (f) „full-thickness“ Mukoperiostlappen, (g, h) vor der Implantation entnommene Knochenkernbiopsieprobe. (CM, Kollagenmatrix; DBBM-C, deproteinisiertes bovines Knochenmineral mit Kollagen).

Abbildung 2: Mikrofotografien von Knochenproben (Hämatoxylin und Eosinfärbung).

(a) Gruppe A, (b) Gruppe B, und (c) Gruppe C.



Resultate


- Es gab keine signifikanten Unterschiede in der Verteilung der Zahntypen zwischen den Gruppen.
- Knochenbiopsien ergaben eine Abnahme des prozentualen Anteils der restlichen Xenotransplantatpartikel, was auf eine geringe Abbaubarkeit des Transplantatmaterials hindeutet, während im Laufe der Zeit eine kontinuierliche Zunahme des mineralisierten Gewebes zu beobachten war.
- Es wurden keine schwerwiegenden unerwünschten Ereignisse oder Heilungsprobleme beobachtet. Die Exposition des CM betrug in der ersten Woche 50 % und ging in der zweiten Woche auf 28,2 % zurück. Bei späteren postoperativen Konsultationen wurden keine CM-Reste festgestellt.
- Die Implantatinsertion erfolgte mit ähnlichem Insertionsdrehmoment und ähnlicher Primärstabilität an allen Stellen. Eine Knochenaugmentation für bukkale Dehizenszdefekte war nur an Stellen erforderlich, an denen die Dicke des facialen Knochens zu Beginn des Eingriffs ≤ 1 mm betrug. Eine Augmentation des Weichgewebes war in keiner der Gruppen erforderlich.
- Was die digitalen Ergebnisse anbelangt, so gab es zwischen den Gruppen keine signifikanten Unterschiede bei den Parametern Knochenbreite und -höhe. Insgesamt ergaben die Ergebnisse eine fortschreitende horizontale Knochenresorption im Laufe der Zeit und eine inverse Beziehung zwischen der Dicke des facialen Knochens und der Verringerung der Kieferkambbreite, was auf eine geringere horizontale Resorption des Alveolar-knochens bei Vorhandensein von dickem Gesichtsknochen nach der Extraktion hindeutet.
- Die Dicke des Weichgewebes blieb im Laufe der Zeit fast unverändert und es gab keine statistisch signifikanten Unterschiede zwischen den Gruppen in Bezug auf die Verringerung der facialen und lingualen Weichgewebshöhe.
- Die volumetrische Analyse zeigte, dass die Resorption des Alveolar-kamms im Laufe der Zeit sowohl im facialen als auch im lingualen Bereich fortschritt, mit signifikanten Unterschieden zwischen den Gruppen in Bezug auf das Gesamtvolumen und das Volumen des facialen Alveolar-kamms. Die volumetrischen Gesamtergebnisse deuteten darauf hin, dass das Gesamt- und das faciale Knochen-volumen sowie die Alveolar-kammkontur bei Vorhandensein von dickem facialem Knochen nach der Extraktion geringer waren.
- Bei den dreimonatigen Auswertungen blieb der vertikale Knochenabbau unverändert, aber der horizontale Knochenverlust nahm mit der Zeit zu.
- In Bezug auf die Gesamtzufriedenheit und die postoperativen Beschwerden der Patienten wurden keine signifikanten Unterschiede zwischen den Gruppen festgestellt.

Beschränkungen

- In dieser Studie wurden nur nicht-molare Bereiche bewertet. Obwohl die Auswahl von Nicht-Molaren die Studie homogenisiert, schränkt sie auch die klinische Entscheidung für Seitenzähne und Unterkiefer-Frontzähne, sowie für Stellen mit umfangreichen Knochenschäden ein.
- Es gab keine Kontrollgruppe zum Vergleich.
- Nach der Implantatinsertion waren keine Informationen über die periimplantäre Gesundheit und die Leistung der implantatgetragenen Prothesen bekannt.

Schlussfolgerung & Auswirkungen

- Längere Einheitszeiten waren mit einem höheren Anteil an mineralisiertem Gewebe innerhalb der Extraktionsalveole verbunden.
- An Stellen mit einer facialen Knochendicke von ≤ 1 mm bei der Extraktion kommt es trotz ARP zu einer größeren Atrophie des facialen Alveolar-kamms als an Stellen mit dickerem facialem Knochen.
- An Stellen mit einer facialen Knochendicke von ≤ 1 mm bei der Extraktion ist ein Knochenaufbau während der Implantatinsertion viel häufiger erforderlich als an Stellen mit dickerem facialem Knochen.
- Es gibt nur minimale Unterschiede in Bezug auf die klinischen, dimensional- und histologischen Ergebnisse nach sechs bis neun Monaten Einheitszeit.

 JCP Digest 110 ist eine Zusammenfassung von "Influence of healing time on the outcomes of alveolar ridge preservation using a collagenated bovine bone xenograft: a randomized clinical trial". J Clin Periodontol. 50(2):132-146. DOI: 10.1111/jcpe13744

 <https://www.onlinelibrary.wiley.com/doi/10.1111/jcpe.13744>

 Zugriff über die Anmeldung auf der Seite der EFP-Mitglieder: <http://efp.org/members/jcp.php>