

Zusammenfassung:

Alexandre Hurtgen und Sina Esfandiari, zusammen mit Isabelle Laleman und Prof. France Lambert

Zugehörigkeit:

Postgraduierten-Programm in Parodontologie, Universität Lüttich, Belgien

Übersetzung:

Johannes Knut Nestler Abteilung für Parodontologie, Sigmund Freud Privatuniversität, Wien

Studie

Sofortimplantate: Auswirkung der Weichgewebeaugmentation auf die Gewebserhaltung

Autoren:

Chun-Teh Lee, Duong Tran, Yosuke Tsukiboshi, Seiko Min, Sung Kim, Srinivas Ayilavarapu, Robin Weltman

Hintergrund

Die sofortige Implantation wurde in den 1970er Jahren als Alternative zur verzögerten Implantation vorgeschlagen, und es hat sich gezeigt, dass sofortige Implantate hohe Überlebensraten und ein stabile Knochenniveaus in den Approximalräumen aufweisen. Die Vorteile dieser Technik im Vergleich zur verzögerten Implantation sind weniger klinische Besuche, weniger chirurgische Eingriffe, geringere postoperative Morbidität und in einigen Fällen die Möglichkeit der sofortigen Belastung.

Trotzdem können auch bei Sofortimplantaten Umgestaltungen im Hart- und Weichgewebe erwartet werden, was zu Herausforderungen im ästhetischen Bereich führen kann. Um diese dimensional Veränderungen zu reduzieren – die potenziell zu Schleimhautrezession führen können – wurden verschiedene Verfahren zur Weich- und Hartgewebeaugmentation vorgeschlagen.

Derzeit gibt es jedoch nur begrenzte Evidenz zur Weichgewebeaugmentation bei Sofortimplantaten, insbesondere hinsichtlich der Verwendung von azellulären dermalen Matrices.

Ziele

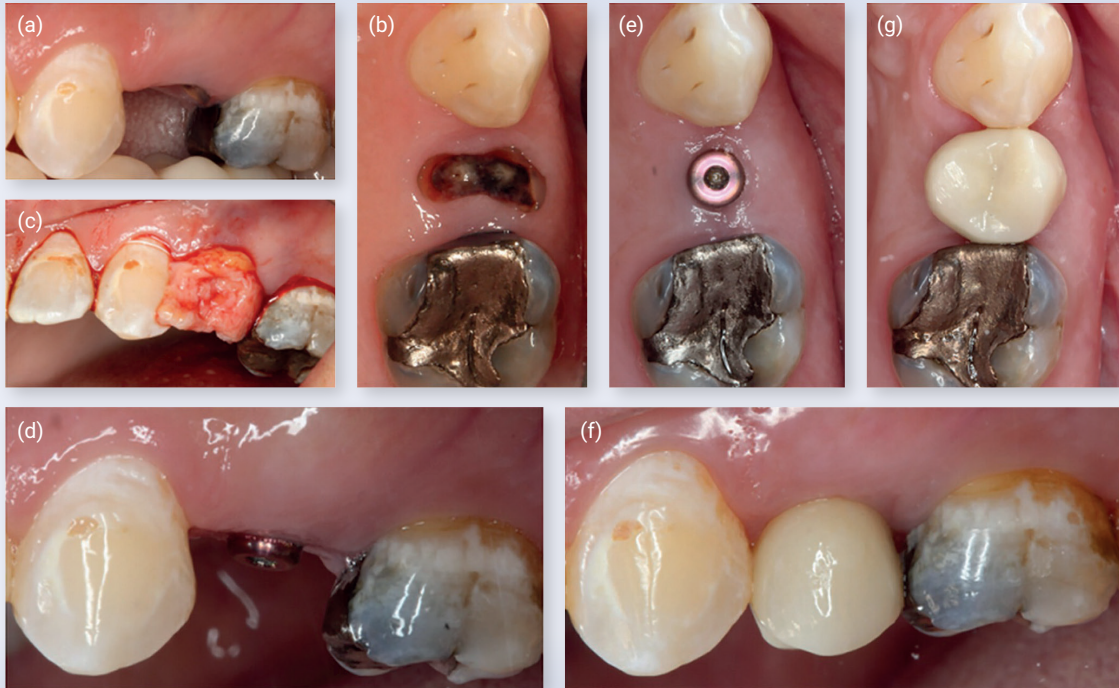
Das Ziel dieser Studie ist es, den Effekt einer subepithelialen Bindegewebs-Transplantation bzw. „sub-epithelial connective tissue graft“ (SCTG) oder einer azellulären dermalen Matrix (ADM) im Vergleich zur fehlenden Weichgewebeaugmentation (NSTA) auf Gewebeveränderungen rund um Sofortimplantate in der anterioren Maxilla zu bewerten.

Die Bewertung erfolgt anhand einer randomisierten kontrollierten Studie mit einer einjährigen Nachbeobachtung.

Materialien und Methoden

- Systemisch gesunde Patienten, die eine Extraktion im vorderen Oberkiefer (Schneide-, Eckzahn- oder Prämolarenregion) benötigten, die nicht durch parodontale Erkrankungen verursacht wurde.
- Die Zähne wiesen keine Gingivarezessionen von ≥ 2 mm auf und hatten eine Keratinisierte-Gewebebreite von mindestens 3 mm.
- Sofortige Implantatplatzierung war möglich.
- Die Berechnung der Stichprobengröße basierte auf Veränderungen der Weichgewebekontur nach sechs Monaten.
- Um einen Unterschied von 1 mm mit einer Standardabweichung (SD) von 0,85 und einer Power von 80% nachweisen zu können, wurden 11 Teilnehmer pro Gruppe benötigt.
- Unter Berücksichtigung möglicher Ausfälle wurden 15 Teilnehmer pro Gruppe eingeschlossen und dann in drei Gruppen randomisiert:
 - Sofortige Implantatplatzierung mit SCTG.
 - Sofortige Implantatplatzierung mit ADM.
 - Kontrollgruppe: Sofortige Implantatplatzierung ohne jegliche Weichgewebeaugmentation (NSTA).
- Platform-switched Implantate wurden flapless eingesetzt, 1 mm unterhalb des mittelbukkalen Kammniveaus:
 - SCTG-Gruppe: Split-Flap und SCTG, entnommen vom Gaumen.
 - ADM-Gruppe: Split-Flap und ADM vom Hersteller bereitgestellt.
 - NSTA-Gruppe: keine Weichgewebeaugmentation.
- Die endgültige Implantatrestauration wurde nach sechs Monaten eingesetzt.
- Studientermine: Erstberatung, Implantatchirurgie, zwei Wochen, ein Monat, zwei, drei, sechs, und 12 Monate.
- Berücksichtigte Messwerte:
 1. Taschentiefe (PD), Blutung bei Sondierung (BoP) und Plaquelevel (PL) an sechs Stellen pro Zahn gemessen.
 2. Periimplantäre Schleimhautniveaus (basierend auf einem vorgefertigten Stent).
 3. Keratinisierte Gewebebreite.
 4. Bukkale Weichgewebestärke.
 5. Bukkale Weichgewebekontur der Implantatstelle.
 6. Marginales Knochenlevel basierend auf standardisierten periodischen Röntgenaufnahmen.
 7. Patientenberichtete Ergebnisse (Zufriedenheit mit dem Implantatverfahren und den Ergebnissen).

Abbildung: Sofortimplantat mit subepitheliales Bindegewebstransplantat (SCTG-Gruppe)



Hinweis: (a) präoperative klinische Aufnahme, bukkale Ansicht; (b) präoperative klinische Aufnahme, okklusale Ansicht; (c) Einsetzen eines subepithelialen Bindegewebs transplants; (d) klinische Aufnahme nach sechs Monaten, bukkale Ansicht; (e) klinische Aufnahme nach sechs Monaten, okklusale Ansicht; (f) klinische Aufnahme nach 12 Monaten, bukkale Ansicht; (g) klinische Aufnahme nach 12 Monaten, okklusale Ansicht

Resultate

- Die Studie umfasste insgesamt 46 Patienten, die in drei Gruppen aufgeteilt wurden:
 - SCTG-Gruppe: 15 Patienten.
 - ADM-Gruppe: 15 Patienten.
 - NSTA (Kontrollgruppe): 16 Patienten.
- Nach 12 Monaten ergaben sich folgende Ergebnisse:
 - Die durchschnittliche bukkale Rezession betrug in allen drei Gruppen ≤ 1 mm, wobei keine statistischen Unterschiede zwischen den drei Gruppen festgestellt wurden.
 - Die durchschnittliche Rezessionstiefe war in der ADM-Gruppe am tiefsten und in der SCTG-Gruppe am flachsten.
 - Der Anteil der Rezessionen >1 mm betrug 7,14 % in der SCTG-Gruppe, 20 % in der ADM-Gruppe und 7,14 % in der Kontrollgruppe.
 - Die durchschnittliche Breite des keratinisierten Gewebes war in allen Gruppen im Vergleich zum Ausgangswert leicht verringert, jedoch ohne statistisch signifikanten Unterschied zwischen ihnen.
 - Die Dicke der periimplantären Schleimhaut war in den SCTG- und ADM-Gruppen größer als in der Kontrollgruppe, wobei keine signifikanten Unterschiede zwischen SCTG und ADM festgestellt wurden.
 - Die Abnahme der bukkalen Kontur war in der Kontrollgruppe signifikant größer als in den SCTG- und ADM-Gruppen. Eine multivariate Analyse zeigte eine Schutzwirkung des SCTG-Verfahrens und bessere Ergebnisse bei Prämolaren.
 - Der durchschnittliche marginale Knochenverlust überschritt niemals 1,5 mm, ohne statistische Unterschiede zwischen den drei Gruppen.
- Die Zufriedenheit der Patienten war in allen drei Gruppen sehr hoch, ohne statistische Unterschiede zwischen den Gruppen.
- Die Weichgewebsaugmentation führte nicht zu mehr Komplikationen.

Beschränkungen

- Der Prüfer überwachte das Einsetzen der Implantate und war also nicht verblindet.
- Die Operationen wurden von 18 verschiedenen Ärzten durchgeführt und es scheint schwierig, eine so große Anzahl von Ärzten zu kalibrieren.
- Die lineare Analyse des Weichgewebes stellt keine dreidimensionalen volumetrischen Veränderungen dar.
- Es gab keine Bewertung der Ästhetik, zum Beispiel anhand des „pink aesthetic scores“ oder des „white aesthetic scores“.
- Die Nachbeobachtungszeit war auf nur ein Jahr begrenzt, und es wäre interessant gewesen, Ergebnisse einer längeren Nachbeobachtungszeit zu haben.

Schlussfolgerung & Auswirkungen

- Es ist möglich, die Kontur des Weichgewebes zu erhalten und die Dicke des Weichgewebes durch eine Weichgewebsaugmentation am Sofortimplantat zu erhöhen.
- Eine periimplantäre Mukosarezession oder eine interproximale Knochenresorption wird durch eine Weichgewebsaugmentation nicht verhindert.
- Für die SCTG-Gruppe konnte ein Trend zu stabileren Weichgewebsergebnissen im Vergleich zur ADM-Gruppe beobachtet werden, dies war jedoch statistisch nicht signifikant.
- Diese Studie verdeutlicht die Bedeutung einer Weichgewebsaugmentation bei der Sofortimplantation und zeigt, dass es verschiedene Möglichkeiten gibt, die Weichgewebkonturen zu erhalten.

 JCP Digest 115 ist eine Zusammenfassung von "Clinical efficacy of soft tissue augmentation on tissue preservation at immediate implant sites: A randomised clinical trial." J Clin Periodontol. 50(7):1010-1020. DOI: 10.1111/jcpe13816

 <https://www.onlinelibrary.wiley.com/doi/10.1111/jcpe.13816>

 Zugriff über die Anmeldung auf der Seite der EFP-Mitglieder: <http://efp.org/members/jcp.php>